MEDICALEX à l'écoute de vos besoins, conçoit et fabrique pour vous et avec vous,des produits de qualité...

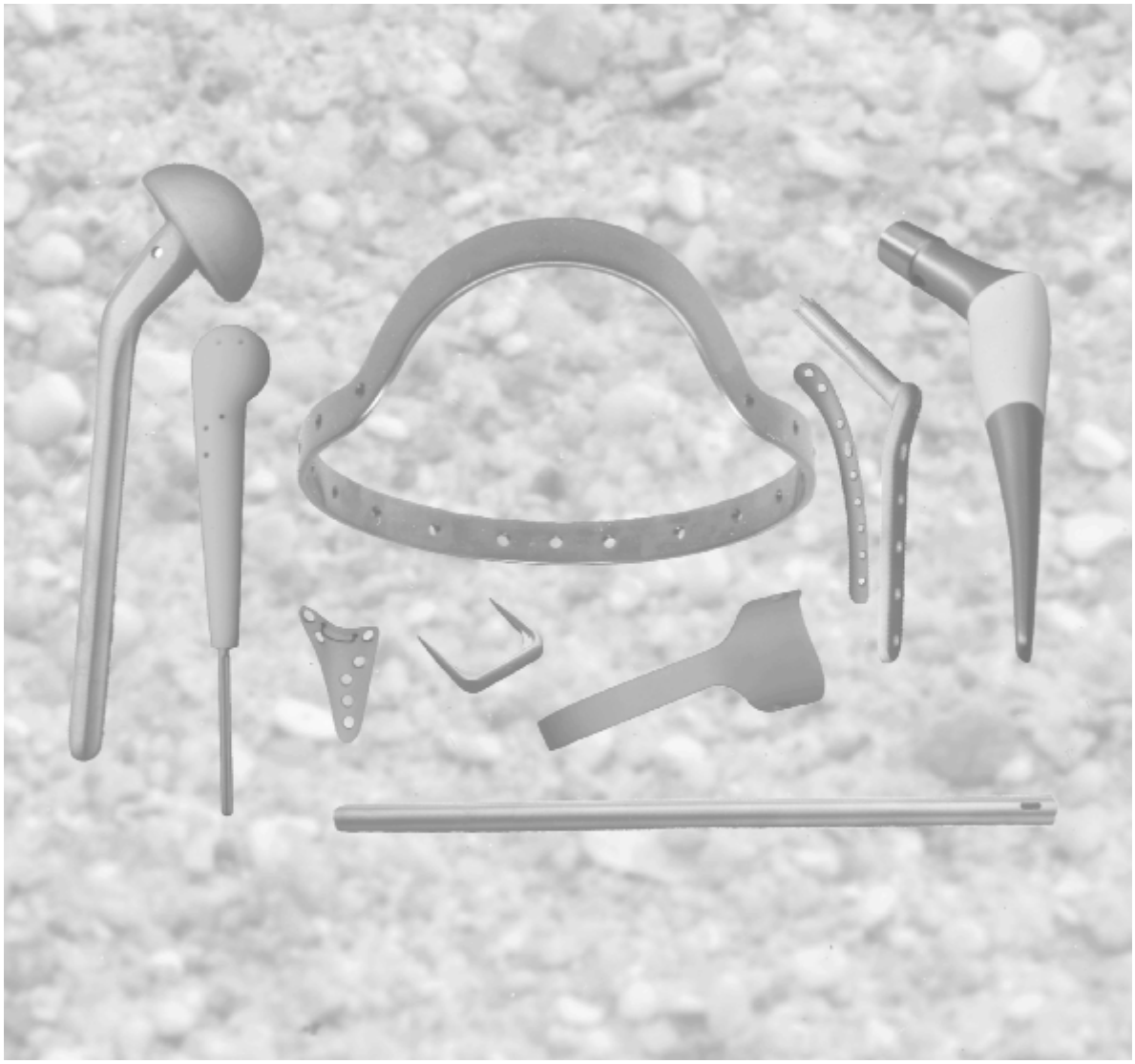

... et toute une gamme d'implants sur mesure.

TECHNIQUE DE LA CHIRURGIE CONSERVATRICE POUR TUMEUR MALIGNE DES MEMBRES

J. DUBOUSSET - HOPITAL ST VINCENT DE PAUL - PARIS.

HISTORIQUE DE L'UTILISATION DES PROTHESES DE RECONSTRUCTION POUR TUMEURS OSSEUSES.

Depuis l'établissement de la chirurgie orthopédique, et même avant que celle-ci ne soit individualisée de la chirurgie générale, les chirurgiens avaient essayé de retirer les tumeurs des membres pour essayer de sauver leurs malades sans les amputer, et dans un passé relativement proche, ces résections pour tumeurs malignes donnaient des résultats satisfaisants dans certains sarcomes de basse malignité, comme certains sarcomes parostéal avec des reconstructions par clous et greffes où dans certains chondrosarcomes, qui avaient vu se développer les essais de reconstructions par prothèses, et là il y a des résultats qui avaient été publiés dans les années soixante, avec un recul déjà important, et des résultats souvent satisfaisants tant au plan fonctionnel aussi bien que carcinologique. Lorsque ces considérations ont été appliquées aux tumeurs hautement malignes telles les ostéosarcomes ou les sarcomes d'Ewing, avant l'essor de la chimiothérapie, et il existe une grande statistique Anglaise sur ce sujet, les résultats de ces séries démontraient leur médiocre qualité du fait de la poursuite de la maladie voire de récidives locales extrêmement fréquentes qui aboutissaient non seulement à la perte du membre secondairement mais à une espèce de dissémination de la maladie et au résultat finalement oncologigue moins satisfaisant que les amputations qui elles-mêmes avaient un très mauvais pronostic puisqu'elles ne dépassaient pas les 15% de survie. C'est manifestement avec l'essor de la chimiothérapie que les premiers essais et les premiers résultats ont été rapportés, d'abord aux Etats-Unis, et il a fallu un certain nombre d'années pour arriver à convaincre les oncologues de notre pays qu'il ne fallait plus traiter ce type de tumeur maligne par des amputations, mais bien par une chirurgie conservatrice. Il a été longtemps difficile de bien faire comprendre à tout un certain nombre de chirurgiens orthopédistes, que la chimiothérapie, non seulement contrôlait la maladie dans un grand nombre de cas sur le plan général, mais facilitait la chirurgie lorsqu'elle marchait bien. C'est donc au tout début des années 80 que personnellement j'ai commencé à instituer la conservation des membres dans les tumeurs malignes, avec une certaine réticence de la part d'un certain nombre de mes collègues et d'oncologues.

Je pense que cela a été à peu près la même chose pour Gérard DELEPINE, mais devant la qualité des résultats obtenus aussi bien sur le plan fonctionnel, esthétiques et psychologiques que sur la qualité des résultats oncologiques, tout le monde a été convaincu que maintenant il faut plutôt retenir les chirurgiens orthopédistes de faire une ou deux des ces interventions par an, (et donc de n'avoir une expérience qu'extrêmement faible), de se lancer dans cette chirurgie qui est devenue extrêmement attractive. Il faut signaler qu'il y a eu un épisode où la chimiothérapie n'avait pas encore trouvé toute sa plénitude, et associait une chimiothérapie intra-artérielle avec une chimiothérapie générale. Les études successives à propos de ce sujet là ont démontré que la chimiothérapie par voie générale intraveineuse était tout aussi bonne et avait moins de complications locales que la chimiothérapie intra-artérielle, qui a été abandonnée presque partout maintenant.

Pour ce type de chirurgie, la récidive locale doit être considérée comme l'échec du chirurgien, due au chirurgien principalement, voire exclusivement, et il faut bien reconnaître que plus le chirurgien acquiert d'expérience dans ce type de chirurgie, moins le nombre de récidives locales est grand. C'est donc là la base profonde du traitement de cette chirurgie, l'exérèse de la tumeur doit être aussi bonne pour le malade, sur le plan carcinologique, que si on lui faisait

une désarticulation. C'est là où le chirurgien ne devra pas penser lors de sa résection à garder le plus possible de muscle pour avoir la meilleure fonction possible, mais bien enlever la tumeur sans la voir de la meilleure façon possible pour d'abord sauver la vie du malade avant de sauver sa fonction car tout le monde sait, toutes les statistiques le montrent, que les récidives locales ont un très mauvais pronostic vital.

PRINCIPES GENERAUX DU TRAITEMENT CHIRURGICAL DES TUMEURS MALIGNES PRIMITIVES DES MEMBRES.

Il est entendu que nous ne traiterons ici exclusivement que du traitement chirurgical en sachant que dans la plupart des cas ce traitement chirurgical ne sera qu'une partie (importante certes) du traitement de ces maladies s'incluant dans la stratégie globale où la chimiothérapie par voie générale encadrera, guidera et permettra souvent la qualité du traitement chirurgical.

INTRODUCTION

Le traitement d'une lésion osseuse maligne primitive des membres réclame fréquemment sinon de manière constante une exérèse chirurgicale quel que soit l'âge du malade.
Cette exérèse est réalisée de moins en moins souvent par une amputation ou désarticulation car les progrès considérables de la chimiothérapie préopératoire contrôlent de manière générale mais aussi locale la maladie dans plus de 90 % des cas une exérèse conservatrice.
Cette exérèse tumorale en bloc nécessitera une résection osseuse plus ou moins étendue. Parfois seulement d'une diaphyse en conservant les articulations adjacentes, d'où son nom de résection intercalaire pour les formes les plus favorables. Souvent elle nécessitera en plus d'un fragment plus ou moins long de diaphyse l'exérèse complète d'une surface articulaire avec les ligaments d'union et les parties molles environnantes, lorsque la tumeur a atteint la plaque de croissance voire l'épiphyse sans envahir l'articulation. Elle nécessitera l'arthrectomie complète en bloc sans l'ouvrir lorsque la tumeur a envahi l'articulation. Enfin exceptionnellement l'exérèse pour être carcinologique justifiera la résection complète de l'os y compris les surfaces articulaires de ses 2 extrémités supérieure et inférieure. Il est bien évident que pour conserver le membre et sa fonction il sera nécessaire de reconstruire et donc de remplacer la perte de substance osseuse par des éléments biologiques tel qu'un transfert de péroné vascularisé appuyé par une ostéosynthèse pour les formes diaphysaires.
Par des éléments prothétiques pour les formes intéressant l'articulation car l'expérience que l'on a eue pour ces remplacements en utilisant des allogreffes soit ostéoarticulaires soit même manchonnant des prothèses a été tellement mauvaise à long terme que nous les avons totalement abandonnées.
La résection des moyens d'union articulaire que ce soit dans les résections transarticulaires (emportant une surface articulaire complètement) ou extra-articulaire (emportant les 2 surfaces articulaires comme dans les arthrectomies en bloc) oblige donc que les prothèses de remplacement soient contraintes dans l'immense majorité des cas au niveau du genou (de loin la localisation la plus fréquente).
Le problème de complexité maximale pour ces remplacements articulaires est bien entendu représenté par les lésions de l'enfant en croissance car la suppression du cartilage de croissance métaphysaire obligatoire dans la plupart des cas de résection articulaire entraîne une inégalité de longueur en fin de croissance d'autant plus importante que l'enfant est plus jeune au moment de l'intervention. Il a donc été nécessaire pour ces jeunes enfants d'imaginer

des prothèses capables de s'allonger petit à petit au fur et à mesure de la croissance tout en permettant la restauration de la fonction de flexion-extension du genou par exemple.
Nous allons donc étudier dans une première partie la stratégie et la technique pour effectuer la résection d'une tumeur maligne au niveau par exemple du genou chez l'enfant ou l'adolescent.
Il va de soi que les principes ici exposés s'appliqueront exactement à toute autre localisation en s'adaptant simplement aux particularités anatomiques propre de cette localisation.
La préparation de cette chirurgie est un élément fondamental. Elle se fera dans les semaines et les jours précédant l'intervention selon 5 directions.

STRATEGIE

1 • La première préoccupation est la détermination des limites d'exérèse basée non seulement sur l'examen clinique initial mais aussi surtout sur les examens d'imagerie initiaux. L'I.R.M. en particulier donnera l'étendue précise de l'envahissement intra-médullaire mais aussi articulaire éventuellement et des parties molles entourant la tumeur. Il faudra disposer d'une I.R.M. ou d'une radio-mensuration de toute l'étendue de l'os en question de manière à bien mesurer (par rapport à des repères précis reconnaissables parfaitement cliniquement au cours de l'intervention) la longueur de l'os atteint et donc repérer après mesure précise préopératoire le niveau de la section diaphysaire. C'est en effet l'un des seuls moments au cours de ces interventions où la palpation directe ne peut renseigner. En général la marge de sécurité (rendue nécessaire à cause du caractère relativement grossier de la mesure directe préopératoire) que l'on adopte est de l'ordre est de l'ordre de 2 à 2,5 cm assez loin des 5 cm que l'on utilisait dans les premiers cas il y a 15 ans lorsque nous ne disposions que du scanner. Il faudra confronter cette première I.R.M. avant tout traitement avec l'I.R.M. tardive après la fin de la chimiothérapie préopératoire pour vérifier si la tumeur ne s'est pas étendue ou au contraire a régressé. Mais même dans ce cas il est de bonne guerre de conserver les limites initiales de la lésion comme limites de repérage de la résection avec la marge de sécurité que l'on choisira.

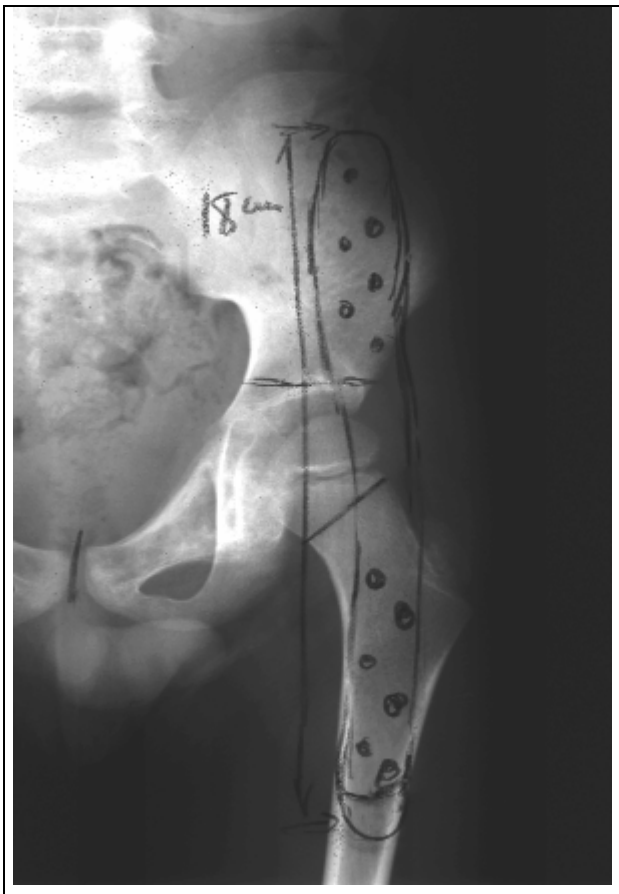

Figure 2 : Radio de mensuration pour la construction de la plaque d'orthosynthèse pour résection en bloc du 1/4 inférieur du bassin et hanche.

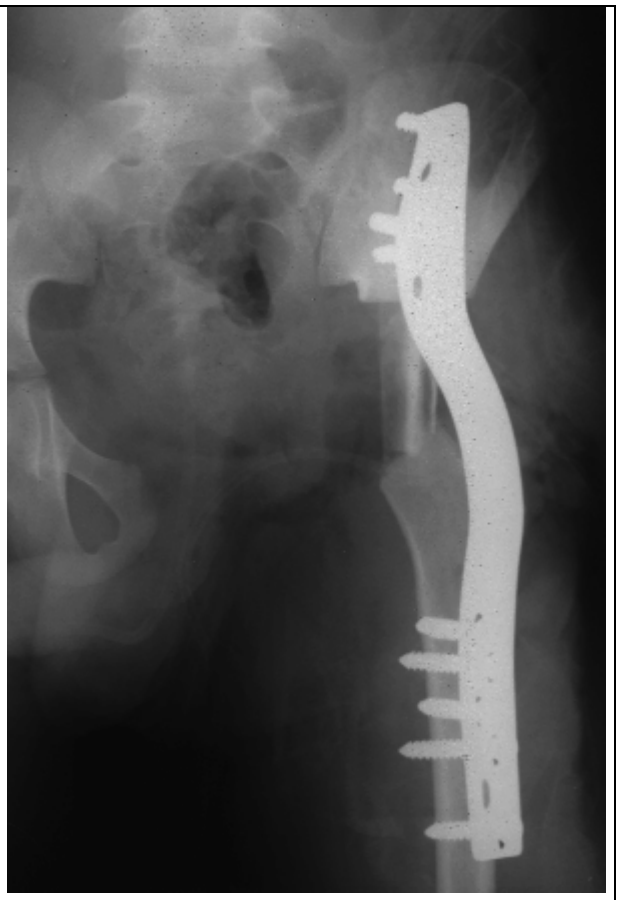

Figure 4 : Contrôle postopératoire de la figure 2

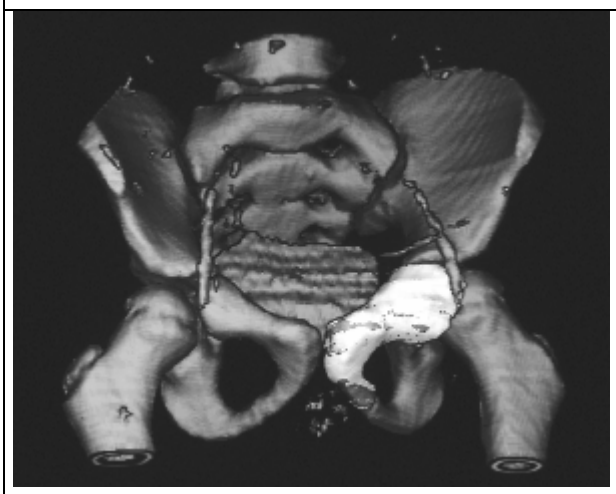

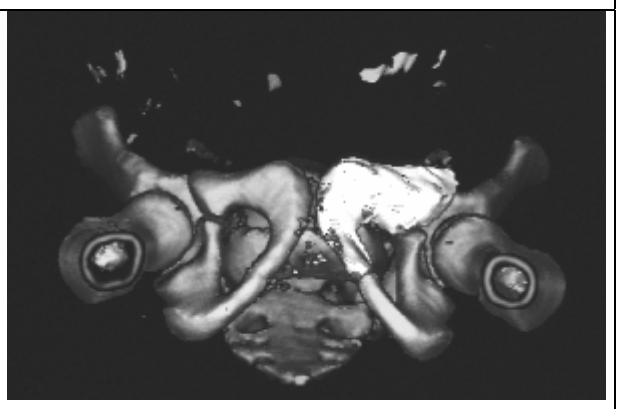

Figure 1 : Reconstruction 3D. pour sarcome d'Ewing du bassin.

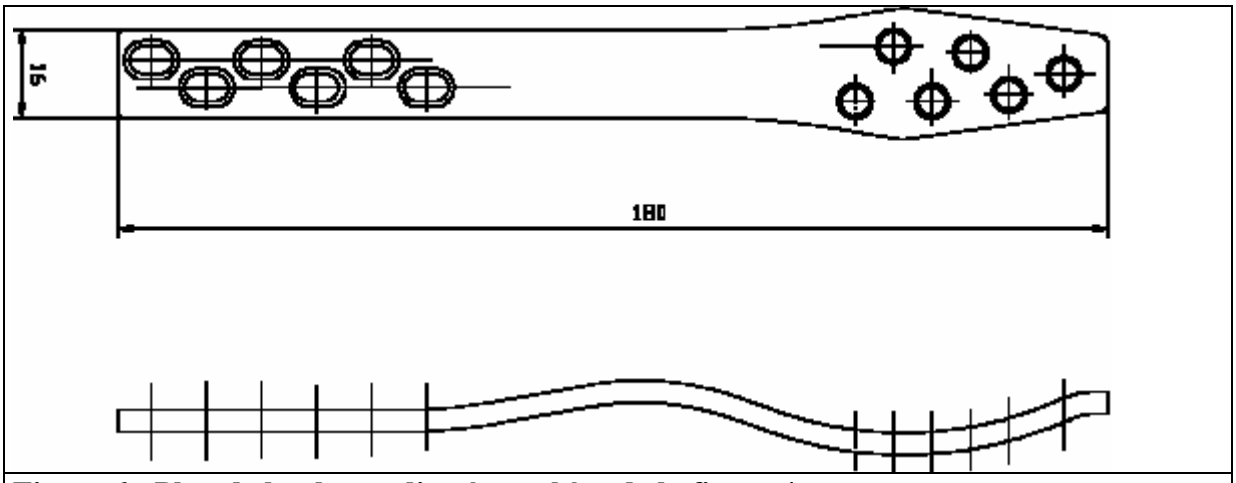

Figure 6 : Plan de la plaque d'ostéosynthèse de la figure 4.

2 • La seconde préoccupation sera donc de faire construire les éléments de prothèse ou d'ostéosynthèse nécessaire pour la reconstruction. Les éléments sont construits presque toujours sur mesure après qu'un dessin précis des dimensions non seulement en longueur mais aussi en largeur et diamètre des queues ait été envoyé au fabricant avec le type et les caractéristiques précise de prothèse désirée sans oublier de préciser le côté. En général la radio-mensuration du malade avec le dessin direct sur la radio est joint à la commande.

3 • La troisième préoccupation effectuée en collaboration avec les médecins oncologues et anesthésistes sera de bien contrôler l'intégrité des poumons et le bilan de l'extension tumorale tout en vérifiant que la chimiothérapie n'a pas dégradé la fonction cardiaque ou hépatique ou le système immunitaire. En général il faut 1000 GB à la N.F. S. préopératoire pour opérer.
4 • La quatrième préoccupation est la préparation mentale du chirurgien à son intervention en appréciant les difficultés d'exérèse à prévoir grâce aux divers examens cliniques ou para-clinique d'imagerie et enfin grâce à l'artériographie préopératoire faite dans les jours précédents l'intervention. Celle-ci bien que non-obligatoire nous a permis dans un certain nombre de cas de prévoir l'existence d'emboles tumoraux (intraveineux le plus souvent) pouvant faire récuser la conservation. La vision claire des vaisseaux principaux comprimés ou déplacés prépare parfaitement mentalement le chirurgien à réaliser une intervention carcinologiquement satisfaisante. Il ne faut jamais oublier que la résection que l'on se propose de faire doit être aussi sûre qu'une amputation, c'est à dire ne doit à aucun moment être contaminée par du tissu tumoral.
5 • La cinquième préoccupation tiendra bien sûr dans les entretiens successifs avec l'enfant lui-même et ses parents expliquant non pas les finesses ou difficultés techniques que l'on prévoit mais bien avec des mots simples mais justes les grands principes de la résection et de la reconstruction en insistant sur ce point et la nécessité d'une collaboration dès le réveil pour obtenir le meilleur résultat fonctionnel. Les parents seront toujours prévenus qu'en cas d'effraction tumorale reconnue en peropératoire, le chirurgien pourra décider d'une amputation radicale pour sauver la vie du malade mais que cela reste tout à fait exceptionnel.
Pourquoi une telle décision ? Car contamination est synonyme de récidive locale et récidive locale est synonyme d'amputation avec un très mauvais pronostic vital.
Lorsque ce dialogue avec les parents et l'enfant est bien établi un climat de confiance mutuelle totale est réalisée ce qui est fondamental pour les suites quelle qu'elles soient.
Lorsque l'on montrera ensuite à l'enfant et aux parents la radio de la résection où ils reconnaîtront facilement la zone réséquée une impression de soulagement apparaît

immédiatement et si on leur a bien expliqué avant la reconstruction, ses exigences de rééducation fonctionnelle immédiate du quadriceps pour le genou par exemple, tout le monde se concentrera sur ce point puisque « les méchants tissus » ont été enlevés complètement. Il ne faudra jamais oublier que dans ce type de chirurgie la moitié du résultat fonctionnel dépend de la technique mais que l'autre moitié dépend de la psychologie.

• 1 • INSTALLATION DU MALADE, SUR LA TABLE OPERATOIRE :

Chaque fois que possible, une anesthésie péridurale sera installée en particulier pour les membres inférieurs qui permet des suites opératoires beaucoup plus simple, le cathéter péridural étant laissé pour 2 ou 3 jours maximum. Pour ce qui concerne le membre supérieur, on peut réaliser parfois une infiltration pléxique qui donne un confort important pour la nuit suivante mais celle-ci n'est en général pas réalisée à Saint Vincent de Paul car parfois gênant pour tester la mobilité des doigts dans les premiers jours et les calmants se font plutôt par voie générale à la demande.
Les différentes installations sont faites simultanément par exemple, lorsqu'on a à intervenir sur les membres supérieurs et que l'on a besoin de prendre en greffon au niveau des membres inférieurs comme un péroné vascularisé, l'installation des 2 champs se fait bien entendus ensemble. Les installations sont habituelles, en prenant soin, (encore plus particulièrement, que pour les autres interventions car celles-ci peuvent être longues) de protéger les points d'appuis.
Chaque fois que possible, un garrot pneumatique sera utilisé, et bien sûr sans bande d'Esmarch. Ce garrot pneumatique est stérile, ce qui permet de l'installer au dernier moment, de l'utiliser parfois pour une dissection partielle du champ opératoire, de le retirer lorsqu'on le veut et éventuellement de le remettre ce que nous n'avons jamais fait dans notre pratique jusqu'à présent.

2 • TRACE DE L'INCISION :

L'incision est tracée au crayon marqueur sur toute sa longueur, elle permet d'exciser tout le trajet biopsique en bloc avec la pièce, et en général, si par exemple, la biopsie a été faite par une voie d'abord externe où à l'opposé du paquet vasculo-nerveux facilement accessible, nous n'hésitons pas à faire deux incisions, l'une habituelle interne pour ce qui est du membre inférieur lorsqu'il s'agit par exemple d'un fémur inférieur ou tibia supérieur et l'autre externe pour exciser le trajet biopsique, alors en bloc avec la pièce. L'installation est faite de manière stérile en utilisant en général, chaque fois que possible, en enveloppant le membre entier dans du film plastique stéridrap ou iobans. Pour ce qui est du membre inférieur on inclura la totalité du membre dans le champ opératoire car le contrôle péropératoire des axes lors de la reconstruction est un temps essentiel, par exemple, pour un fémur inférieur il est indispensable, pour nous d'avoir la hanche en entier dans le champ opératoire.

• 3 • DISSECTION DES ELEMENTS A CONSERVER ET DES ELEMENTS A ENLEVER EN BLOC :

Le principe est d'enlever toute la tumeur sans la voir en laissant des éléments sains tout autour de cette lésion de manière à ne jamais contaminer le champ opératoire par une quelconque pénétration de la tumeur, c'est la raison pour laquelle la dissection doit être fine et que personnellement nous nous sommes porté toujours directement sur les organes nobles, c'est-à-dire le pédicule vasculo-nerveux d'où l'importance de la voie interne qui permet directement

pour ce qui est de l'extrémité inférieure du fémur et supérieur du tibia de se porter sur l'axe vasculo-nerveux et de pouvoir disséquer celui-ci au plus près, mais en essayant de ne pas séparer l'autre de la même en restant toujours le plus éloigné possible de la tumeur.
Il va de soi que par instants, soit du fait de la chimiothérapie qui a donné une rétraction, soit du fait de l'envahissement et du développement de la tumeur, cette dissection se passe assez près.
L'important pour ne pas faire une résection contaminée est de garder toujours un petit espace de glissement même millimétrique entre organe à conserver et tumeur. Cependant, en particulier lorsque le paquet vasculaire est collé contre la tumeur la dissection peut être délicate en particulier dans les sarcomes d'Ewing.
Lorsque, en utilisant les ciseaux à disséquer et les pinces fines, on sent que l'on arrive à une zone où le paquet vasculo-nerveux est extrêmement près de la tumeur et qu'il n'y a pas d'espaces de glissement entre les deux plutôt que de pénétrer dans la tumeur, il est nécessaire de faire un pontage mais cela est exceptionnel pour les ostéosarcomes où cela nous est arrivé sur plus de 120 cas, que 2 fois. Le principe est de toujours garder un petit espace de glissement entre la zone tumorale où qui l'a été et les tissus laissés sains. Nous utilisons toujours des ligatures, doubles ligatures des vaisseaux et n'utilisons pas de clips, pour moi par habitude personnelle. J'ai l'habitude de dire à mes internes qu'il ne faut pas voir la tumeur et il faut opérer plutôt avec son nerf médian au toucher et au palper pour toujours garder ce petit espace de tissus de glissement tout autour de la tumeur. Il est bon de suivre les aponévroses des muscles qui donnent toujours des directions faciles à suivre et exemptes de vaisseaux ce qui permet de reconnaître ceux-ci et de les lier à distance de leurs points de pénétration dans la zone tumorale. Il est recommandé de ne pas s'approcher trop des insertions tendino-aponévrotique sur l'os en particulier lorsqu'il s'agit de sarcome d'Ewing. Il a été, en effet, montré que pour le sarcome d'Ewing des petits îlots tumoraux pouvaient exister près de l'os dans le voisinage de l'insertion des fibres tendino-aponévrotiques. Pour ce qui est du dégagement transmusculaire, une fois les vaisseaux et les nerfs dégagés, il est souhaitable de faire le plus possible par cette voie d'abord interne pour essayer de faire le tour de l'os chaque fois que cela est faisable, en palpant dans les sections musculaires, en utilisant surtout la palpation de manière à garder toujours une petite épaisseur de muscles sains tout autour de l'os que l'on enlève. C'est là où la connaissance de l'anatomie et l'expérience précise du chirurgien grâce à son travail du doigt palpateur permet d'amener cette sécurité dans l'exérèse.
En effet, dans l'exérèse du trajet biopsique, il faut bien se méfier de ne pas se laisser emporter dans la dissection pour séparer la zone cicatricielle de la résection en cours. Dans certains cas, il ne faut pas hésiter à suturer les bords cutanés avec le plan aponévrotique profond à chaque extrémité de la résection cutanée pour éviter de se laisser emporter par les tissus cellulaires et d'enlever en 2 parties la zone biopsique cutanée et celle profonde.

• 4 • REPERAGE DE LA SECTION OSSEUSE DIAPHYSAIRE :

Une fois la dissection circonférentielle de la tumeur effectuée, on étend celle-ci en se rapprochant de l'os après avoir repéré et mesuré de manière précise au centimètre la zone de choix de la section diaphysaire ou métaphysaire, selon le cas.
Cette mesure se fait à partir de repérages anatomiques précis soit existants dans le champ opératoire, interligne du genou par exemple, soit externes sommet du grand trochanter, etc... C'est la raison pour laquelle cette mesure doit être exécutée avant la chirurgie sur les radios, l'imagerie qui a été faite en sachant que les mesures per-opératoire sont toujours beaucoup moins précises que sur une radiographie et que l'on peut donc se donner une marge d'erreurs de 2 cm mais toujours en plus, ce qui permettra souvent d'avoir des résections qui en réalité sur le contrôle à l'ana-path se passeront parfois à 1 cm de la zone ayant été du moins tumoral

à un moment ou un autre. Je pense donc dans ma pratique personnelle qu'il est dangereux de faire des mesures, des prévisions de section sur les clichés d'imageries à moins de 2 cm de la zone prévue et c'est donc la marge de sécurité minimum que je m'impose. Il faut remarquer que par rapport aux marges initiales qui étaient de 5 cm avant la précision des examens modernes I. R. M. en particulier ceci a permit de gagner. Dans le doute toujours enlever plus que moins. Avant de faire la section osseuse, par exemple diaphysaire, il est très important de repérer la rotation du segment diaphysaire restant pour la reconstruction et en repère de rotation anatomique bien précis peut-être marqué sur le segment qui restera en sachant le périoste doit être coupé au niveau de la zone de section et que la rugination de celui-ci ne doit se faire que dans le sens opposé à celui de la zone tumorale. La section osseuse se fait en général à la scie oscillante et immédiatement un prélèvement de mœlle osseuse à visée histologique au niveau du segment diaphysaire restant en place.

• 5 • DIFFERENTS TYPES DE RESECTION :

5 A • Résection intercalaire :

Il s'agit d'une résection diaphysaire ou diaphyso-métaphysaire pour laquelle il est nécessaire, premièrement de bien repérer les niveaux de section en fonction de ce qui a été dit précédemment, deuxièmement, d'avoir un repère précis de rotation sur les 2 fragments qui resteront, sus et sous-jacents, de manière à pouvoir pratiquer l'ostéosynthèse de manière parfaite. Dans quelque cas, selon le sens du développement et l'importance du volume de la tumeur on peut pratiquer une ostéosynthèse préalable, par exemple du fémur avec une grande lame-plaque mise par voie externe par exemple, si la tumeur est de développement interne. Il suffit de faire une demie coupe externe de la diaphyse vers le haut, une demie coupe externe de la diaphyse ou de la métaphyse vers le bas, c'est-à-dire de couper la moitié de l'épaisseur de l'os à chacun de ces niveaux ce qui permet de mettre en place la lame-plaque nécessaire à faire le pontage avant l'exérèse de la tumeur qui évite tout défaut de rotation et de raccourcissement.

Il s'agit de cas idéaux, rarement rencontrés mais possibles, où la fin de la section des 2 moitiés internes sus et sous-jacentes se fait 1 fois l'ostéosynthèse réalisée.

Dans beaucoup d'autres cas, où le développement de la tumeur ne permet pas de faire cette ostéosynthèse préalable, il faut bien tenir compte des problèmes de rotation et des problèmes de raccourcissement avant de pratiquer l'ostéosynthèse.

5 B • Analyse de l'état indemne des mœlles laissées en place sus ou/et sous-jacentes à la zone de résection :

Il est de bonne guerre de faire un prélèvement médullaire aussitôt la résection réalisée dans la cavité médullaire supérieure et inférieure de l'os, des fragments osseux laissés en place de manière à vérifier qu'il n'existe pas de cellules tumorales dans ces 2 extrémités.

Limites de la résection intercalaire :

Lorsque les limites de la tumeur sont bien établies et que l'on peut garder l'épiphyse, on peut descendre cette résection intercalaire relativement proche de l'interligne articulaire à condition qu'il n'y ait pas d'abord de risques d'envahissement, pas de risques de nécrose du fragment laissé en place, pas de risques de développement où de risques de récidive locale en particulier s'il y a eu un envahissement proche du périoste où des éléments de l'insertion des capsules articulaires qui limitent forcément cette conservation. Nous n'avons pas l'expérience de la technique de Canadell qui consiste à réaliser parfois un décollement épiphysaire par distraction comme limite inférieure de la zone de résection, pour le fémur inférieur par exemple.

5 C • Résections trans-articulaires :

Lorsque l'imagerie préopératoire a déterminé qu'il n'y avait pas d'envahissement articulaire mais qu'on ne pouvait pas garder l'articulation car le développement de la tumeur était trop important et donc risqué au voisinage de cette articulation, on pratique une résection trans-articulaire qui se fait par la section de la capsule articulaire du coté opposé à l'os qui va s'en aller et des éléments et des ligaments et des moyens de connexion articulaires en essayant de ne pas pénétrer la surface du cartilage articulaire de l'os qui va s'en aller. Ceci oblige à dégager suffisamment largement, bien entendu, l'os restant sus ou sous-jacent pour permettre d'y travailler correctement lors de l'installation d'une prothèse ou d'une arthrodèse etc...

5 D • Résection extra-articulaire :
Lorsque pour une raison ou pour une autre, la tumeur a envahi l'articulation à un moment quelconque de son évolution, le but sera de pratiquer une arthrectomie en bloc, c'est-à-dire que la section osseuse devra passer au-delà de l'insertion de la capsule articulaire de manière à ne pas ouvrir du tout la synoviale lors de cette manoeuvre. Cela varie avec les différentes articulations du point de vue tactique précise mais le principe est celui-ci.
Bien entendu, pour chacune de ces résections, le repérage précis, avant la sectionneuse, du segment diaphysaire restant, quant à sa rotation, est fondamental pour la reconstruction et ne devra n'être jamais oublié.

• 6 • REMPLACEMENT :

Nous ne ferons ici que rappeler les différents types possibles de matériaux, greffes, prothèses, qui peuvent être utilisées dans les différents cas pour remplacer le segment manquant sans détailler chacun des éléments.
Intercalaires :
Il existe pour remplacer des segments diaphysaires, diaphyso-métaphysaires, premièrement des spaceurs qui peuvent être extemporanés en ciment plus armatures, de clous ou de faisceaux ou de broches de Métaizeau. Le ciment est modelé en protégeant les zones nobles pendant la polymérisation et en le refroidissant avec du sérum. Il existe des spaceurs de différents types en plastiques armés ou en métal qui peuvent être faits sur mesure avec différents systèmes de raccordement intermédiaire médian en pleine zone de résection facile à assembler. On peut utiliser des allogreffes qui sont maintenues grâce à des clous, des plaques, greffe de cadavres qui ont en plus des problèmes infectieux possibles ont leur immunogénicité propre.
On peut utiliser des autogreffes qui seront aussi maintenues par des clous, des plaques ou des lames-plaques de tous types. Ma préférence actuelle va indiscutablement au péroné vascularisé avec lame-plaque pas trop rigide pour permettre la mise en charge du transplant. Enfin, on peut évidemment imaginer des procédés composites qui associent partie d'allogreffes, partie péroné-vascularisé etc....
Etant donné les mauvais résultats et mêmes très mauvais résultats personnels que j'ai obtenus avec les allogreffes, de toutes catégories, même pour ces matériaux intercalaires, j'ai résolument versé vers le péroné vascularisé.
Articulaires :
On peut utiliser des allogreffes massives.
Allogreffes massives :
Le problème est la jonction avec les éléments tendineux et les problèmes de stabilité et du maintien par une orthèse externe. Pour l'humérus où on a fait une série d'allogreffes, les résultats ont été extrêmement mauvais surtout avec le recul, car après un début brillant,

pendant 2 ou 3 ans, les allogreffes disparaissent, se lysent, se fragmentent à partir de la cinquième, sixième et septième années et je veux dire que les vraies consolidations que l'on a pu observer out presque toujours et des manchonnages par le périoste du receveur et avec quasiment toujours une nécrose de la partie épiphysaire de sorte que là encore nous avons complètement abandonné. Nous avons même abandonné le manchonnage des prothèses par un tube d'allogreffe dans l'espoir de diminuer les pertes de substance en cas d'échec de la prothèse, car cela n'a donné aucun avantage sur les descellements mais augmenté plutôt le taux des complications infectieuses et mécaniques.

Prothèses massives quelles soient sur mesure ou modulaires ou de croissances :

En général, on les préfère relativement légères avec un manchon diaphysaire en plastique, une queue légèrement conique, et bien entendu non soudées mais taillées dans la masse. Malheureusement elles sont toujours de contraintes par expérience sur le fémur car on ne peut pas faire autrement, lorsque la destruction de tous les moyens d'union a été menaire sur le plan carcinologique. Des essais de prothèses rotatives au niveau du tibia n'ont pas apporté les espoirs mis en elles quant au descellement ou la facilité de la marche et ont plutôt augmenté le nombre des complications mécaniques.

Il parait être un point capital pour la longévité des ces prothèses que l'axe mécanique de la prothèse installée dans le membre soit le plus parfait possible.

En particulier au niveau du membre inférieur, quelques degrés de varus sont suffisant pour augmenter le risque de descellement, d'usure prématurée des paliers ou des axes et de cette détérioration. La taille relative de ces prothèses est importante, en particulier chez l'enfant, non seulement dans le plan frontal mais aussi et surtout dans le plan sagittal pour la raison de la mise en tension des vaisseaux, en particulier au niveau du genou. En particulier pour les remplacements prothétiques du tibia supérieur il est indispensable que le diamètre total tubulaire soit respecté et peu important, (< 3,5 cm) sous peine de difficultés pour fermer la peau après la reconstruction de l'appareil extenseur par exemple.

Arthrodèses :

Les arthrodèses se font par des systèmes connus anciens de type Juvara ou de type allogreffe + Juvara, et les montages se font principalement par clou ou par clou + plaque pour ce qui est du genou par exemple. Chaque fois que l'on peut avoir un élément vascularisé par exemple au niveau de la cheville, en conservant le péroné, qui sert de greffon les résultats sont pratiquement toujours corrects, alors qu'ils sont beaucoup plus long à acquérir lorsqu'on est dans une perte de substance totale entre deux fragments et que les greffons intermédiaires sont non vascularisés. D'où l'intérêt fréquemment dans ces cas de rajouter un péroné vascularisé pour ponts la perte de substance.

Retournement :

C'est la technique de BORGGRAEVE popularisée par VAN-NES qui peut s'effectuer au niveau de la hanche ou du genou et qui évidement donne une certaine mutilation et un aspect esthétique un peu bizarre et parfois non toléré par la famille à laquelle ont présente des photographies avant de décider. Cependant cette technique a le gros avantage de donner des résultats fonctionnels tout à fait excellents, au prix d'une prothèse un peu sophistiquée mais extrêmement efficace. On peut réaliser le retournement, le plus souvent au niveau du genou, en plaçant le pied retourné de 180°, la cheville est alors en position du genou d'un enfant il faut calculer la longueur de la résection en fonction de la croissance résiduelle à prévoir. Il est préférable de faire des résections vasculaires avec anastomose plutôt que de garder les vaisseaux en continuité en leur faisant faire de grands méandres où le risque de thrombose est plus grand. Au niveau de la hanche il se réalise de la même façon, le plaçant le segment diaphysaire restant du fémur en arthrodèse avec la cotyle et le genou restant retourné de 180° qui donne le mouvement de flexion-extension de la hanche le pied se retrouvant en position de donner le mouvement de flexion-extension du genou.

• 7 • RECONSTRUCTION DES PARTIES MOLLES :

Une fois la reconstruction et le replacement osseux effectué, la reconstruction des parties molles se fera de manière la plus anatomique précise en respectant les axes de fonction des muscles, en réinsérant les muscles chaque fois que possible sur des zones qui leur permettent d'avoir une action directe. En utilisant des plasties musculo-tendineuses chaque fois que l'on est obligé d'avoir des sacrifices importants et où le maximum est représenté par la fonction de l'appareil extenseur du genou, en cas de résection de l'extrémité supérieure du tibia. La fermeture se fera sur drainage aspiratif, parfois plusieurs, et en fonction du type de soins postopératoires. Chaque fois que possible, la reprise de la fonction sera immédiate avec appui si possible pour le membre inférieur. On peut aussi utiliser des appareillages de mobilisation postopératoire automatiques, type kinéthec ou autre, mais le plus important est la reprise de la fonction musculaire elle-même le plus tôt possible par des contractions et des mouvements volontaires, d'où la nécessité de les avoir fait apprendre au malade avant la chirurgie.
Dans les cas qui nécessitent une immobilisation on demandera des contractions actives le plus rapidement possible à l'intérieur de l'appareil d'immobilisation qui pour nous est quasiment toujours un plâtre plus ou moins fendu. La fermeture cutanée sera très soigneuse si possible en intradermique pour l'aspect esthétique.

REMARQUES PERSONNELLES SUR QUELQUES POINTS TECHNIQUES SELON LES LOCALISATIONS PARTICULIERES DES RESECTIONS POUR TUMEURS MALIGNES

• 1 • Le Genou :

Nous pensons que la voie interne doit être systématique, aussi bien pour les lésions de l'extrémité inférieure du fémur que supérieure du tibia. Lorsque le malade arrive avec une biopsie faite par voie externe, nous associons toujours la voie interne, nous commençons même toujours par la voie interne, et nous continuons ensuite par la voie externe.
Raisons de ce choix de la voie interne :
• Beaucoup de tumeurs même à développement externe peuvent être retirées sans toucher le compartiment externe de la cuisse et donc le facia Lata ce qui est un garant à mon avis de bons résultats fonctionnels l'appareil de glissement du genou étant beaucoup plus respecté chaque fois que l'on peut éviter d'avoir à réséquer tout ou partie de ce facsia Lata.
• Le contrôle des vaisseaux est beaucoup plus facile et aussi des nerfs et l'on peut très facilement aborder y compris le SPE et la tête du péroné par cette voie interne. En particulier pour le tibia cela est tout à fait évident, le contrôle de la tibiale antérieure est beaucoup plus facile par voie interne que par voie externe. Par ailleurs la plastie avec le jumeau interne est utilisée de manière très fréquente pour le tibia, et se pratique aisément par la voie interne.
POUR CE QUI EST DE LA RESECTION EXTRA-ARTICULAIRE il y a 2 zones de danger : Premièrement le cul-de-sac sous quadricipital dont il faut se méfier et ne pas hésiter à enlever une petite épaisseur du tendon droit antérieur avec la tumeur.
En effet c'est cette petite couche de tendon du droit antérieur qui permettra d'éviter d'ouvrir le cul-de-sac juste au-dessus de la rotule. Cette dissection permet d'arriver jusqu'au bord supérieur de la rotule en extra-articulaire et donc de pouvoir ensuite la couper selon un plan coronal longitudinalement, il y a beaucoup moins de risque à la partie inférieure car on tombe dans le ligament adipeux et celui-ci est nettement extra-articulaire. Ceci permet d'assurer une continuité dans l'appareil extenseur tout en faisant une résection extra-articulaire.

Ce n'est que lorsque l'envahissement tibial est majeur et important voire même qu'il s'agisse d'un tibia subsupérieur qui a essaimé dans le genou qu'on sera amené à avoir une discontinuité dans l'appareil extenseur, mais la résection extra-articulaire se passera de la même façon.

• Cas particulier pour le tibia supérieur lorsque l'envahissement touche ou est très proche de l'articulation péronéro-tibiale :

Dans ce cas là, il est souvent, (et en particulier si le malade est gros et grand), nécessaire d'adjoindre une voie externe à la voie interne, qui permettra de dégager correctement la tête du péroné et le SPE et permettra de faire une vraie résection de l'articulation péronéro-tibiale supérieure. Il y a même un cas où la résection a été obligatoire sur le tibia et sur les 10 premiers centimètres de hauteur du péroné. Et grâce à l'association de ces 2 voies, la résection a pu être faite de manière tout à fait saine.

• Suspicion d'essaimage dans le ligament croisé :

C'est un cas très rare mais qui peut être rencontré et suspecté à l'IRM. Dans ces cas là, selon la localisation principale, fémorale ou tibiale, il pourra se faire que la décision soit de procéder en une résection extra-articulaire. Ceci est particulièrement valable pour les formes fémorales à dissémination dans le sens du tibia, dans ce cas là, la résection devra être extra-articulaire en enlevant une épaisseur suffisamment grande de tibia pour être certain que le ligament croisé en particulier postérieur puisse être retiré en totalité et en bloc avec le fémur. Dans l'autre éventualité, c'est à dire lorsque la tumeur est tibiale et que l'on craint un essaimage fémoral sans que l'on voit la moindre fixation ou lésion au niveau du fémur lui-même, on peut être amené à faire une résection trans-articulaire, mais en réalisant la résection du fémur de telle manière, que l'on va emporter en bloc toute la zone d'insertion du ligament croisé. Nous l'avons réalisé 1 fois sans ennui et là, le secret est d'enlever directement un grand bloc osseux emportant toute l'échancrure, les parties médiales et postérieures des 2 condyles en un seul bloc. Cela a l'avantage de pouvoir conserver une bonne partie de la trochlée.

• Pour les résections tibiales supérieures, le remplacement prothétique par la prothèse fémorale inclue dans la trochlée dans l'extrémité inférieure du fémur en conservant intact la trochlée et les bords latéraux, nous a toujours donné un résultat satisfaisant quant aux conditions de glissement et quant aux conditions de circulation de la rotule. Nous n'avons que 2 cas où il a été nécessaire de faire une résection en bloc, fémorale et tibiale, sur plusieurs centimètres de chaques côtés avec une reconstruction par une grande prothèse où seule la reconstruction de l'appareil extenseur a été nécessaire avec un resurfaçage rotulien.

• Resurfaçage de la rotule : Nous ne l'utilisons en première intention que lorsqu'il a été procédé à une résection extra-articulaire du genou.

• Reconstruction de l'appareil extenseur : Nous utilisons de manière constante la technique originale qui a été décrite il y a bien longtemps, associant plastie musculaire, lambeau de jumeau interne soit en cravate, soit en translation simple, et retournement de l'aponévrose de recouvrement du jambier antérieur. Selon les procédés A ou B classiquement décrits. La période d'immobilisation, qui initialement était de 3 à 4 semaines, est plutôt passée à 4 à 5 semaines voire 6, et en cherchant toujours à favoriser l'extension, et non pas la flexion du genou lors de la rééducation. Dans quelques cas, il y a eu des raideurs et celles-ci ont donné d'excellents résultats après la libération de la raideur faite après la fin de la chimiothérapie. Dans quelques cas, il y a eu des défauts d'extension qui ont tous été repris par plastie locale, avec bandelettes de facia Lata, et qui ont donné des résultats tout à fait satisfaisants. On considère en effet qu'un déficit inférieur à 10° d'extension active, et qui ne gêne pas la montée et la descente des escaliers, est un résultat satisfaisant.

• 2 • Fémur diaphysaire :

Le problème est dans la délimitation de l'extension tumorale par l'imagerie préopératoire et il n'y a rien de particulier quant à la résection. Il apparaît cependant dans notre expérience, que la reconstruction par lame-plaque et péroné vascularisé donne les meilleurs résultats à long terme. La reconstruction par clou centro-médulaire et péroné vascularisé, ne paraissant peut être pas aussi souple que celle de lame-plaque, et nous semble permettre une intégration plus lente du greffon péroniez que la lame-plaque légèrement élastique.

• 3 • Fémur supérieur :

Pour nous la voie d'abord, dans ce cas, est la voie externe qui permet de contrôler très bien, les vaisseaux en avant, le sciatique en arrière et c'est plus souvent par cette voie externe, en passant en arrière du fémur, que l'on contrôle le plus facilement la fémorale profonde. Une fois ce contrôle obtenu, on peut descendre dans les sections plus ou moins bas sans aucune difficulté. Elle permet de s'étendre haut sur le bassin, si l'on veut faire une résection extra-articulaire de la hanche où l'on termine alors dans ce cas, par la section inférieure du cotyle, une fois la section diaphysaire fémorale faite, permettant de relever en décubitus latéral toute la hanche, et d'aborder sa face postérieure et interne de manière correcte.
Lorsqu'il s'agit d'une voie intra-articulaire au niveau de la hanche, l'accent est mis sur la conservation d'une bonne collerette de capsule, qui permettra de la refermer une fois la prothèse mise en place et donc d'avoir une stabilité immédiate satisfaisante. La reconstruction des parties molles se faisant toujours en créant un muscle digastrique entre le moyen fessier et le vaste externe qui est recouvert ensuite par le facia Lata et le grand fessier. En effet, il ne nous semble pas logique, ni biologique dans les cas où la totalité du grand trochanter a du être sacrifié de réussir les muscles sur la prothèse inerte, car à long terme, lorsque l'on réintervient ou réopère rien n'est attaché sur la prothèse mais tout sur le manchon, périphérique. C'est cette constatation qui nous avait d'ailleurs amené à décrire notre technique de reconstruction de l'appareil extérieur au niveau du genou.
• La prothèse totale de hanche de première intention n'étant effectuée que dans les cas de résection extra-articulaire en particulier chez l'enfant. Il est très important d'adapter le volume de la tête exactement au volume du cotyle, car une incongruence, en particulier si elle est par défaut (la prothèse tête trop petite), va retentir sur l'usure du cartilage articulaire et la non-croissance congruente, qui aboutira petit à petit à une espèce de protrusion de la tête voire à une du cartilage en Y. A l'opposé, la tête trop grosse entraînera immédiatement un phénomène de sub-luxation trop progressive d'usure du toit.

• 4 • Fémur total :

Pour nous cette chirurgie se passe toujours par 2 incisions. Une incision interne qui permettra de faire le dégagement de quasiment la totalité du fémur jusqu'au petit trochanter, et 1 voie externe permettant l'abord facile et aisé de la hanche. Le remplacement se faisant après avoir bien vérifié avant le scellement des différents segments que la longueur de la prothèse est homme dans le genou et ne compromet ni la flexion-extension du genou, ni la tension des organes nobles vaisseaux et nerfs. La reconstruction se faisant selon les procédés déjà vus au niveau du genou et au niveau de la hanche.

• 5 • Bassin :

Le problème là, en relation avec la localisation, est celui de la voie d'abord qui dans la grande majorité des cas comportera toujours une grande voie ilio-inguinale à laquelle on associera en fonction de la localisation soit sacro-iliaque conservée soit sacro-iliaque à réséquer, une voie postérieure. Cette voie postérieure ayant l'avantage de contrôler beaucoup plus facilement la section sacrée lorsqu'elle est nécessaire et le dégagement de la région ischiatique dans les résections basses. Là, les types de reconstructions varieront entre des cas où on peut conserver la tête fémorale, et auquel cas il n'y aura pratiquement pas de reconstruction si la sacro-iliaque peut, bien entendu rester bien accrochée, et les cas où on doit réséquer le cotyle, soit en extra-articulaire soit en intra-articulaire, et où le problème de reconstruction se fera, soit par une arthrodèse ilio-fémorale avec interposition de greffons autogènes si la sacro-iliaque n'est pas sacrifiée, soit avec une arthrodèse sacro-fémorale avec une interposition de greffon si la sacro-iliaque doit être sacrifiée.
Les quelques expériences que l'on a eues, d'allogreffe d'hémi-bassin avec prothèse totale, ont été très décevantes. D'une part, au niveau du bassin, il faut se rappeler qu'il y a fréquemment dans les grosses tumeurs des thromboses veineuses tumorales, et qu'il est bien rare que l'on n'ait pas à couper une de ces veines lors de la résection, d'où l'intérêt des temps précoces de l'artériographie pour essayer de trouver ces shunts. Deuxièmement, avec ces allogreffes le risque infectieux est très augmenté. Troisièmement ceci explique que les résultats lointains n'aient pas été bons sur le plan vital pour 3 de ces cas. Sur le plan fonctionnel, nous n'avons obtenu qu'un cas excellent pendant 18 mois avec allogreffe d'hemi-bassin et prothèse totale de hanche mais la récidure locale et la diminution de la maladie ont emporté alors le malade.
• Les résections par arthrodèse : Les résections montées par arthrodèse sont de bien meilleure qualité et exécutée chez un jeune garçon, celle-ci même développé une mobilité spontanée, 7 ans après l'intervention, de la sacro-iliaque qui lui donne environs 40° de flexion et une excellente stabilité à la marche.
• Enfin, il y a quelques cas de pseudarthrodèse lorsque la partie inférieure du bassin a pu être conservée, et qu'une espèce d'appui de la tête fémorale restante a pu être instituée, en espèce de pseudarthrodèse entre la moitié inférieure du cotyle et la moitié inférieure de la tête fémorale ceci bien sûr au prix d'une boiterie, mais un résultat final fonctionnel tout à fait tolérable même si certain de ces malades ont besoin de canne pour marcher mieux.

• 6 • Tibia inférieur :

Pour nous il n'y a pas à hésiter à ce niveau là, c'est l'arthrodèse péronéo-astragaliènne avec clou appuyé tibio-astragalien et greffons autogènes tibiaux et iliaques permettant d'obtenir une très bonne consolidation et une mobilité secondaire qui se développe dans la médio tarsienne et la sous astragalienne tout à fait utile pour la fonction qui est en général excellente.

• 7 • Péroné :

Pour le péroné supérieur, c'est une intervention difficile, dans laquelle on peut parfois conserver des branches antérieures ou postérieures du SPE, selon la localisation, et où la difficulté principale, car l'intervention se fait plutôt par voie externe, est la conservation correcte de la tibiale antérieure. Il y a même un cas où la tumeur était très développée vers le carrefour, où l'on a associé une voie interne, qui a permis de bien contrôler le trépied, et par la voie externe facilité l'exérèse. Lorsqu'on est obligé de sacrifier le SPE, nous ne pratiquons pas, dans la foulée, la transposition du jambier postérieur. Nous équipons les enfants en

postopératoire d'une orthèse et remettons à un temps ultérieur la transposition tendineuse avec ou sans arthrodèse.
Pour le péroné inférieur, selon la localisation, nous avons comme limite d'exérèse au moins le périoste du tibia, voire même une languette tibiale osseuse, qui permet d'enlever tout l'espace interosseux sans risquer de contamination. Se pose ensuite l'évolution en valgus, surtout avec la croissance. chaque fois que l'on peut, on établit une plastie avec le court péronier latéral, lorsqu'on peut le conserver, ou avec le long et le court associés, et l'enfant est équipé ensuite d'une orthèse jusqu'à la fin de la croissance. Lorsqu'il se met trop en valgus des ostéotomies de correction sont faites petit à petit. Enfin il est possible que certains de ces enfants terminent un jour avec une arthrodèse tibio-astragalienne mais ce n'est pas constant.

• 8 • Pour l'humérus :

Là encore la voie d'abord interne est de loin privilégiée. Pour l'humérus supérieur, la voie d'abord part de l'acromion passe dans le sillon delto-pectoral grâce à une voie sinueuse, puis se prolonge le long du paquet vasculo-nerveux de la face interne du bras, jusqu'à une plus ou moins grande distance du coude.

• Humérus supérieur

La dissection en haut est essentiellement tournée vers la protection du nerf musculo-cutané. Lorsqu'on est obligé de faire une résection de l'extrémité supérieure, qu'elle soit extra-articulaire ou trans-articulaire, la première précaution est de sectionner le tendon du lourd biceps après l'avoir cousu au coracobractial et au court biceps à son niveau de section, ce qui garde la tension des fibres musculaires tout à fait correcte et protège à la fois le nerf musculo-cutané, ceci n'est que dans de très rare cas que l'ont est obligé de détacher le coracotraduel et le court biceps de l'ap de ce qui bien sûr mettra le nerf cutané beaucoup plus en danger d'étirement.
Le dernier élément est bien entendu de repérer par la voie interne le démarrage de l'artère humérale profonde et du nerf radial. Par cette voie interne, il est alors facile ensuite, une fois qu'on a fait le tour de l'humérus, de repérer l'émergence du radial en dehors, ce qui permet de dégager la gouttière du nerf de la face postérieure de l'humérus du radius de manière tout à fait saine.
Dans un grand nombre de cas, la section basse de la diaphyse permet ensuite de relever la pièce et de disséquer toute la face profonde de l'humérus jusqu'au voisinage de la glène, voire même celle-ci y compris lorsqu'on veut faire une résection extra-articulaire.
La reconstruction est toujours effectuée, lorsqu'on a une résection de toute l'extrémité supérieure, et qu'elle emporte en particulier le deltoïde tout ou partie et le paquet circonflexe, par la suspension de la prothèse à l'acromion par des rubans de mercylène, (nous avons abandonné totalement les allogreffes au niveau de l'extrémité supérieure de l'humérus). Nous n'utilisons plus de prothèse plastique directement, qui frottent sur la glène, car nous avons eu un cas de destruction progressive de la glène et de débris d'usure du polyéthylène qui ont amenés 1 reprise de cette prothèse, pour 1 prothèse à surface métallique. De sorte que nous utilisons une prothèse mixte, queue métallique, corps de la prothèse plastique léger, et revêtue d'une cupule métallique pour la zone qui frotte avec la glène.

• Humérus diaphysaire :

Le montage le plus simple peut être fait soit par 1 clou soit par 1 plaque. Les broches élastiques type METAIZEAU sont en effet beaucoup trop souples pour, 1 fois avoir effectué la résection massive, avoir une tenue suffisamment stable. Il semblerait que ce soit la plaque pour la section diaphysaire qui soit le meilleur élément. La reconstruction étant effectuée essentiellement par péroné vascularisé. Nous avons des cas où nous avons utilisé des clous de

ENDER qui donnent une certaine rigidité avec Spacers en ciment qui ont été supportés pendant plus d'une dizaine d'année et que nous n'avons pas encore changés car la fonction reste excellente.

AUTRES LOCALISATIONS

• Les autres localisations sont rares parfois extrêmement particulières (coude avant-bras, radius, pieds etc.) qu'ils ne peuvent être décrits et restent à l'imagination de l'opérateur.
Pour le pied, par exemple, quand il est dans les sarcomes d'Ewing, il est à signaler que la résection de 2 ou 3 rangées des métatarsiens y compris une partie du tarse, conservant l'appui plantaire antéro-interne au niveau du premier méta et celui du cinquième méta, lorsque c'est possible est à mettre en balance avec l'amputation car les résultats que l'on peut obtenir, grâce ensuite a une greffe autogène iliaque intermétatarsienne maintenant l'écartement, sont tout à fait satisfaisants.

CONCLUSION

On sait bien que pour que le côté vital, tout réside dans la qualité de l'exérèse tumorale.
Celle-ci est manifestement aidée par la qualité de la chimiothérapie préopératoire tout le monde est maintenant d'accord. D'où la nécessité absolue d'une équipe soudée encoloque anna-path, chirurgien absolument permanent depuis le diagnostic jusqu'au suivi tardif.
Quant à la reconstruction, il est certain que les reconstructions «biologiques» sont les plus satisfaisantes pour le long terme chaque fois que l'on peut les réaliser, mais qu'elles grèvent souvent la qualité de la vie du malade dans ses premières années là ou il en a le plus besoin et même parfois dans la fonction qui est souvent diminuée, voire perturbée définitivement de manière plus ou moins importante en cas de semi-échec. C'est pour cela que les prothèses permettent de répondre à la question de la qualité de la vie et de la philosophie que l'on peut avoir pour ces adolescents et ces enfants, de leur donner la meilleure fonction possible dans les années de leur jeunesse où ils en ont le plus besoin. Et à nous de faire marcher notre imagination pour réaliser ce but, d'où l'intérêt des prothèses de croissance et autres, malgré les échecs importants qu'il y a eu au début. Et à nous de faire marcher notre imagination aussi pour savoir répondre aux échecs mécaniques de ces remplacements qui ne manqueront pas de se produire, d'où l'intérêt d'améliorer de manière considérable le côté mécanique de nos prothèses actuelles, sans oublier qu'en définitive la partie quand même la plus importante de tout cela, est la jonction entre le vivant de l'os et le côté inerte de la prothèse pour que ce mariage contre nature puisse durer le plus longtemps possible. Et à nous, enfin d'imaginer et de prévenir les patients des possibilités techniques en cas d'échec prothèlege de la conservation du membre par arthrodèse, par retournement et qu'en fin de compte même si on doit terminer avec une amputation après des reprises multiples, savoir faire comprendre cela aux malades en leur montrant que cette chirurgie conservatrice leur a donné une qualité de vie la meilleure possible, lorsqu'ils en avaient le plus besoin, c'est-à-dire dans leurs jeunesses.

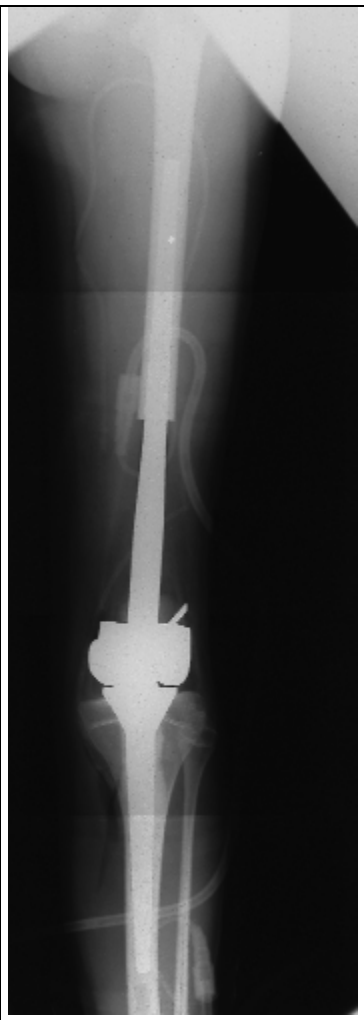

Figure 7 & 8 : Radiographies postopératoires face et profil d'une prothèse de genou

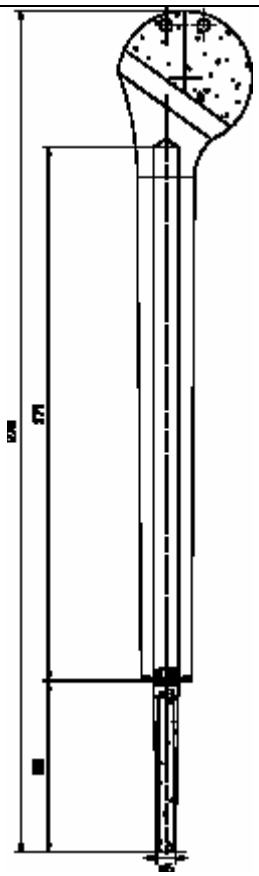

Figure 5 : Schéma de construction d'une prothèse Humérale supérieure

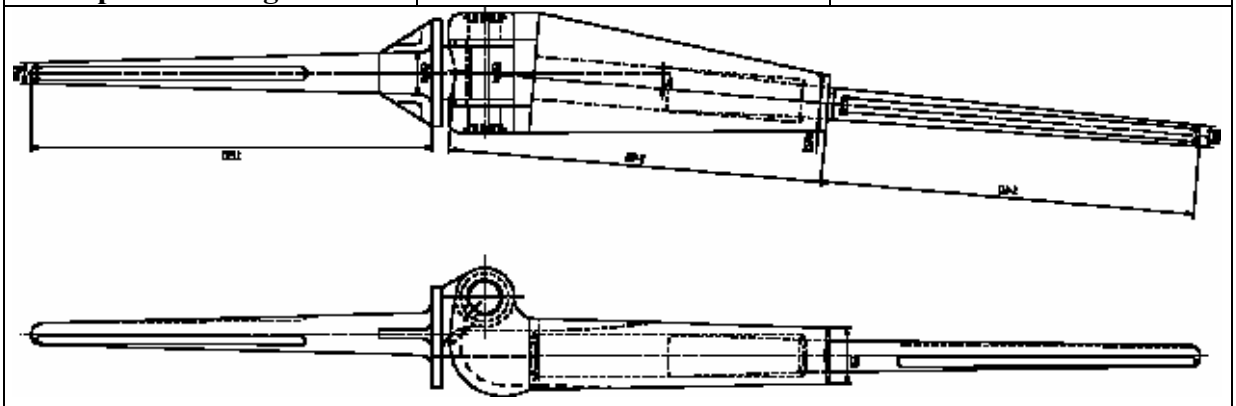

Figure 3 : Exemple de plan de prothèse de genou.

IMPORTANCE DE LA CHIMIOTHERAPIE dans le controle tumoral local apres CHIRURGIE CONSERVATRICE DE L'OSTEOSARCOME

Nicole DELEPINE, Gérard DELEPINE. Service d'Oncologie pédiatrique Robert DEBRE

INTRODUCTION

Après chirurgie conservatrice pour ostéosarcome, le contrôle tumoral local repose sur l'activité du geste chirurgical (biopsie comprise), orienté par la précision de l'imagerie médicale informatisée, mais aussi sur l'efficacité des traitements complémentaires.
Cette constatation, qui avait décidé Rosen et Marcove à proposer l'amputation des malades mauvais répondeurs à la chimiothérapie préopératoire est encore trop souvent méconnue.
C'est pour la rappeler et inciter les chirurgiens à davantage s'investir dans les traitements adjuvants et en particulier dans la chimiothérapie que nous présentons cette étude.

HISTOIRE NATURELLE DES OSTEOSARCOMES.

Croissance indéfinie et possibilité d'essaimer à distance représentent les deux caractéristiques communes principales des affections tumorales malignes. Le mode de propagation diffère selon le type de tumeur et son degré de malignité rappelé pour les principales tumeurs dans le tableau 1.
Les ostéosarcomes de bas degré de malignité (ostéosarcome juxtacortical et ostéosarcome centro-médullaire fusiforme) se propagent lentement de proche en proche. Lorsque la tumeur naît à l'intérieur de l'os, elle progresse le long des zones de moindre résistance (qualité médullaire) et peut ainsi remplir la diaphyse alors que son extension de l'os spongieux est minime. Lorsqu'elle apparaît à la surface de l'os elle s'étend tout autour, pouvant paraître l'envahir complètement alors qu'un scanner ou une imagerie par résonance magnétique montre que l'intérieur de l'os reste sain.
Le cartilage de conjugaison, lorsqu'il existe encore et le cartilage articulaire constituent des structures qui résistent quelque temps à la progression tumorale.
La tumeur érode la corticale de l'intérieur tandis que la pression tumorale peut souffler l'os lorsque la croissance est lente. Le périoste réagit en s'épaississant. A ce stade purement intra-osseux la tumeur est dite intra-compartimentale.
A un stade plus avancé, la tumeur sort de l'os en rompant la corticale ou en envahissant l'articulation à partir des insertions ligamentaires ou capsulaires. Les parties molles refoulées et comprimées par l'extension tumorale forment une pseudocapsule constante qui ne représente cependant pas un plan de sécurité carcinologique fiable. La tumeur devenue intra et extra-osseuse est alors dite extra-compartimentale. Les fibres musculaires sont envahies progressivement par la tumeur qui se propage électivement le long des fibres et davantage vers l'extrémité proximale que vers l'extrémité distale. Les aponévroses, les faciales et les synoviales constituent autant de barrières transitoires à l'extension tumorale et représentent durant cette période autant de plans de sécurité pour la dissection chirurgicale. Les artères et les nerfs principaux des membres sont habituellement refoulés par la tumeur; ils ne sont envahis que lorsque la localisation anatomique précise (nerf radial ou tiers moyen de la diaphyse humérale, nerf sciatique poplité externe sur le col du péroné) ou une cloison conjonctive les retient plaqués à l'os. Même lorsque la tumeur prend un volume considérable, les artères sont refoulées à sa périphérie, se moulant sur la pseudocapsule à laquelle elles

restent attachées par les vaisseaux artériels afférents; une fois que toutes les collatérales artérielles à destinée tumorale ont été sectionnées, on peut mobiliser le tronc principal sans difficulté majeure. A l'opposé les veines peuvent être envahies à partir de veines afférent de la tumeur comme dans les cancers du rein ; ce possible envahissement veineux doit être suspecté dès qu'une tumeur volumineuse s'accompagne d'un oedème distal ou d'une circulation collatérale superficielle abondante ; elle doit être cherchée par phlébographie en préopératoire car sa découverte impose l'exérèse en monobloc des veines envahies avec la tumeur principale.
Les ostéosarcomes de haut degré de malignité (ostéosarcome commun, chondroplastique, telengectasique, anaplasique, fibroplastique,à petites cellules...) se propagent plus bruyamment et plus rapidement que les ostéosarcomes de bas degré de malignité. Ils s'étendent de proche en proche comme les précédents mais aussi par envoi de métastases régionales et viscérales. Les métastases à distance sont avant tout pulmonaires et osseuses. Les métastases régionales (nodule de perméation) peuvent toucher l'os sus ou sous-jacent ou les structures situées dans la même loge anatomique que la composante extra-osseuse de la tumeur. La fréquence des métastases osseuses régionales (skeepmétastase ou métastase sauteuse de ENNECKING) a été estimée à près de 25% sur les travaux initiaux anatomiques. Cette grande fréquence a justifié, lors des premières tentatives de chirurgie conservatrice, l'ablation systématique de l'os entier atteint dans une seule de ses parties (Markove). Depuis que la scintigraphie osseuse, le scanner est surtout l'IRM, la recherche systématique des métastases osseuses représentent ainsi une étape essentielle au bilan préopératoire local des sarcomes osseux et imposent, même lorsque l'IRM doit être fait avec antenne de surface pour mieux préciser les détails anatomiques du genou, de compléter systématiquement un examen par des clichés de l'os entier et de la métaphyse de l'os sus ou sous-jacent.
Les nodules perméations dans les parties siègent habituellement dans la même loge musculaire que l'extension extra-osseuse de la tumeur. Leur faible taille ne permet de les mettre en évidence par imagerie médicale que rarement. Cette difficulté doit inciter à élargir l'exérèse dans les parties molles autant qu'il est possible de le faire sans séquelle fonctionnelle majeure.
En l'absence de chimiothérapie efficace, l'étendue de l'exérèse et l'agressivité du sarcome évaluée selon les critères de d'Ennecking (tableau 2 et 3) déterminent le risque de récidive locale (tableau 4).
L'étude du taux de récidive locale dans notre casuistique et sa comparaison au taux théorique sans chimiothérapie permet ainsi de mesurer les progrès accomplis par les thérapeutiques adjuventes.

MATERIELS

De 1982 à fin 1994, 205 malades ont été traités par les auteurs pour ostéosarcome. Parmi ceux-ci, 112 remplissaient les critères d'inclusion dans cette étude :
• diagnostic d'ostéosarcome prouvé histologiquement. • localisation aux membres ou à l'omoplate.
• absence de traitement chirurgical préalable autre qu'une biopsie éventuelle.
• résection chirurgicale conservant le membre réalisée par le chirurgien de l'équipe.
• examen anatomopatologique de la pièce de résection permettant l'étude de la réponse histologique de la chimiothérapie préopératoire lorsqu'elle a été donnée et surtout précisant la qualité des limites de resections chirurgicale.
• surveillance postopératoire au moins deux ans.
Les malades amputés, traités par radiothérapie, ou opérés dans un autre centre ont été exclus ainsi que les localisations centrales (bassins, rachis, cotes, clavicules, cranes et faces). Les

malades métastatiques étaient inclus s'ils remplissaient les autres critères de l'étude et en particulier une durée de suivi postopératoire d'au moins deux ans.

METHODES

La surveillance postopératoire minimale comporte un examen clinique et des radiographies de face et de profil du membre opéré, une scintigraphie osseuse corps entier, un scanner local et pulmonaire tous les 3 mois pendant 2 ans puis tous les 6 mois pendant deux ans supplémentaires puis enfin tous les ans.
Le diagnostic de récidive locale a été suspecté sur la réapparition de douleurs, de tuméfactions de chaleur locale, précisé par l'examen tomodensitométrique, l'imagerie par résonance magnétique ou l'angiographie, est confirmé dans tous les cas sauf une (par la biopsie).
Le risque de récidive locale a ensuite été comparé aux données de l'examen histologique de la pièce de résection, et aux modalités de la chimiothérapie pré et postopératoires reçues en s'intéressant tout particulièrement à l'intensité de doses de METHOTREXATE qui était le seul facteur très variable d'un malade à l'autre dans notre série. Les corrélations entre facteurs quantitatifs ont été testés par le test du ki 2.

RESULTATS

Avec un recul moyen de 5 ans et demi, 17 récidives locales ont été observées ; 12 des ces 17 malades sont ultérieurement morts de métastases pulmonaires.
Parlons des facteurs de risque : outre la qualité de l'acte chirurgical (incluant en particulier la technique de la biopsie et la limite de résection), l'efficacité de la chimiothérapie préopératoire, sa durée, et l'intensité globale de la chimiothérapie pré et post opératoire se révèlent les plus significatifs.
L'importance de la biopsie que nous avons signalée dès 1986 (référence) et celle des limites d'exérèse représentent les facteurs pronostics classiques sur lesquels nous n'insisterons pas puisqu'ils ont été développés précédemment.
L'influence de la chimiothérapie sur le contrôle local trop souvent méconnue, justifie par contre des précisions supplémentaires.
Parmi nos 112 patients, 103 ont reçu une chimiothérapie pré et postopératoire, 2 une chimiothérapie postopératoire seulement et 7 (sarcome de bas degré de malignité) aucune chimiothérapie. Parmi les 103 malades par chimiothérapie préopératoire, l'examen anatomo pathologique de la pièce de resection a mis en évidence 48 bons répondeurs selon les critères de Huvos et 55 mauvais répondeurs. La durée de la chimiothérapie préopératoire (mesurée depuis la première cure de chimiothérapie jusqu'à la date de la résection chirurgicale) varie de 3 à 22 semaines ; 67 malades ont reçu une chimiothérapie préopératoire d'une durée inférieure à un mois. L'intensité globale de la chimiothérapie, exprimée en dose intensité de méthotrexate en gramme mètre carré par semaine de la première à la dernière cure de chimiothérapie varie de 0 gramme mètre carré semaine (chimiothérapie ne comportant pas de méthotrexate) à 6,5 grammes mètre carré semaine.
L'analyse statistique montre que l'efficacité de la chimiothérapie préopératoire (jugée sur la réponse histologique), la courte durée de cette chimiothérapie préopératoire, et l'intensité de la chimiothérapie pré et postopératoire constituent des facteurs pronostics favorables au contrôle tumoral local. Ainsi, le risque de récidive locale est de 4% en cas de bonne réponse à la chimiothérapie préopératoire contre 20% chez les mauvais répondeurs, 3% en cas de chimiothérapie préopératoire courte contre 30% en cas de chimiothérapie préopératoire longue, 4% lorsque l'intensité de dose de méthotrexate atteint ou dépasse 5 grammes mètre carré semaine, contre 27% pour intensité de dose de méthotrexate inférieure.

L'intrication étroite de ces différents facteurs de chimiothérapie ne permet pas de déterminer par analyse multifactorielle lequel de ces critères est le plus important. En effet, la très grande majorité des malades ayant présenté une récidive locale présente trois facteurs de risque (à la fois une mauvaise réponse à la chimiothérapie préopératoire, une longue durée de cette chimiothérapie préopératoire, et une intensité de dose de méthotrexate faible). A l'opposé, aucun des malades ayant souffert de récidive locale a présenté les trois critères de bon pronostic de contrôle local.

COMMENTAIRES

L'influence de la chimiothérapie sur le contrôle local de l'ostéosarcome ne doit pas étonner. En effet, le taux «naturel» de récidive locale après chirurgie conservatrice d'un ostéosarcome extra-compartimental traité par chirurgie pure est très élevé ainsi que l'a souligné Ennecking. Ce n'est d'ailleurs que depuis l'efficacité des chimiothérapies adjuvantes que cette chirurgie conservatrice a pu s'imposer comme alternative acceptable à l'amputation. De la même manière, ce n'est que depuis la chimiothérapie efficace que l'amputation large (transfémorale pour un ostéosarcome du fémur inférieur) a remplacé la désarticulation, seule solution chirurgicale n'exposant pas aux risques de récidive locale; en l'absence de chimiothérapie, l'amputation trans-osseuse est en effet suivie de 5 à 15% de récidive locale (référence). Lorsque les limites de résection chirurgicale ont été réellement extra-tumorales, le risque de récidive locale dépend de la fréquence des nodules de perméation et de leur évolution sous traitement. Plus le sarcome est évolutif et plus la probabilité de nodules de perméation régionaux est important. Pour éviter la récidive locale, il faut soit pratiquer une exérèse radicale soit éradiquer les nodules de perméation par des traitements complémentaires. L'ensemble des études réalisées jusqu'alors montre, confirmant en cela les travaux de Rosen, que la maladie loco-égionale évolue parallèlement à la maladie générale. Si la chimiothérapie est efficace, elle éradique les micro-métastases pulmonaires et aussi les micro-métastases loco-régionales. Si la chimiothérapie est insuffisamment efficace, la sécurité carcinologique locale repose essentiellement sur l'exérèse chirurgicale. C'est ainsi que l'on peut expliquer la plus grande fréquence des récidives locales chez les malades mauvais répondeurs à la chimiothérapie préopératoire. Fait d'ailleurs remarqué par tous les auteurs qui l'ont recherché.
Le risque accru de récidive locale après chimiothérapie préopératoire de longue durée (supérieure à 1 mois) n'a jusqu'à présent pas été mis en évidence ; il faut dire que dans la littérature mondiale, il n'existe pas, à notre connaissance, d'étude comparant le taux de récidive locale à la durée de cette chimiothérapie préopératoire, et que la très grande majorité des thérapeutes utilise actuellement uniquement des chimiothérapies longues (environ 3 mois). L'éradication d'un nodule de perméation est lié à sa taille. De nombreuses études sur des modèles animaux ou humains démontrent en effet que la guérison d'une tumeur macroscopique ou microscopique est liée à sa taille, une grosse tumeur représentant un risque beaucoup plus important de résistance à la chimiothérapie. Une chimiothérapie longue insuffisamment efficace est susceptible de laisser progresser non seulement la tumeur visible mais aussi les nodules de perméation. En cas de chimiothérapie préopératoire longue insuffisamment efficace, les radications de la micro-maladie régionale par la chimiothérapie postopératoire « de rattrapage » sera donc plus difficile. Ce fait est établi dans de nombreuses études pour la maladie pulmonaire puisque toutes les études montrent que le risque d'évolution des métastases pulmonaires des mauvais répondeurs est plus important en cas de chimiothérapie longue que de chimiothérapie courte (tableau 5).
Une chimiothérapie préopératoire longue est donc non seulement susceptible de diminuer les chances de guérison des malades mauvais répondeurs mais aussi d'augmenter le taux de récidives loco-régionales.

L'intensité de la chimiothérapie mesurée par l'intensité de dose des produits utilisés effectivement reçue a été mise en évidence par Hryniuck dans le cancer du sein puis par de nombreux autres auteurs pour les lymphomes, les sarcomes utérales et bien d'autres cancers. L'analyse de la littérature montre également que le taux de survie en rémission à 5 ans de malades atteints d'ostéosarcomes non métastatiques des membres est directement corrélé à l'intensité de doses de méthotrexate prévues par le protocole. Sur nos malades, nous avons démontré que la survie en rémission dépend également de cette intensité de dose de méthotrexate. Puisque la maladie régionale constitue un témoin de la maladie pulmonaire occulte, il n'est pas étonnant que l'intensité de dose de méthotrexate effectivement reçue par le malade représente non seulement un facteur pronostic de la survie en rémission mais également un facteur pronostic du contrôle tumoral local.
L'importance de la chimiothérapie administrée aux malades sur le contrôle tumorale après chirurgie conservatrice de l'ostéosarcome que nous ne signalons ici a été confirmé par l'étude de Kanpanacci sur les dossiers de l'institut Rizoli. L'importance de la chimiothérapie sur le contrôle tumoral local après chirurgie conservatrice a également été démontré pour les sarcomes de parties molles dans l'essai de l'organisation européenne de traitement pour le cancer sur plus de 400 malades. L'examen critique de notre relevé ne fait donc qu'illustrer une notion de cancérologie générale.

CONCLUSION

Après chirurgie conservatrice, la sécurité carcinologique locale repose non seulement sur les qualités de la chirurgie dans toutes ses composantes mais aussi sur l'efficacité de la chimiothérapie préopératoire et en cas de chimiothérapie insuffisamment efficace (ce qui représente à peu près la moitié des cas dans la plupart des protocoles actuels) sur la courte durée de cette chimiothérapie préopératoire et sur l'intensité accrue de la chimiothérapie postopératoire. Pour ne pas avoir trop de récidive locale, le chirurgien doit donc non seulement pratiquer une chirurgie aussi large que possible mais s'intéresser à la chimiothérapie dans ses modalités d'application car elle détermine non seulement la survie mais aussi le contrôle tumoral local. Ce fait souligne encore 1 fois la nécessité absolue d'inclure l'acte chirurgical dans un protocole multidisciplinaire réellement intégré.

TABLEAU N° 1
PRINCIPALES VARIETES HISTOLOGIQUES DES SARCOMES OSSEUX ET LEUR DEGRES DE MALIGNITE

TYPE HISTOLOGIQUE	BAS DEGRE DE MALIGNITE	HAUT DEGRE DE MALIGNITE
OSTEOSARCOMES	OS. JUXTACORTICAL OS. CENTROMEDULLAIRE FIBROBLASTIQUE	OS. COMMUN OS. TELANGECTASIQUE OS. CHONDROBLASTIQUE OS. ANAPLASIQUE OS. RADIQUE OS. SUR PAGET
CHONDROSARCOMES	CS. SECONDAIRECS. A CELLULES CLAIRESCS. DE DEGRE I HISTOLOGIQUE ET DE DEGRE II	CS. DE DEGRE IIICS. DEDIFFERENCIECS. MESENCHYMATEUX
FIBROSARCOME	DEGRE HISTOLOGIQUE I	DEGRE HISTOLOGIQUE II ET III
HISTIOCYTOFIBROME MALIN	ATYPIQUE	TYPIQUE
AUTRES SARCOMES	CHORDOME ADAMANTINOME	SARCOME D'EWING

TABLEAU N° 2
CLASSIFICATION DES EXERESES CHIRURGICALES POUR TUMEURS OSSEUSES MALIGNES

	RESECTION OSSEUSE	EXERESE DES PARTIES MOLLES
EXERESE RADICALE	os entier	Toutes les loges atteintes des insertion hautes aux insertions basses
LARGE	5 à 10 centimètres de diaphyse saine	Plusieurs centimètres de fibres musculaires saines,sans jamais voir la pseudo capsule tumorale
MARGINALE	2 à 3 centimètres de diaphyse saine	exerèse extra tumorale mais exposant en un point la pseudocapsule tumorale
CONTAMINEE	dans la tumeur	effraction tumorale

TABLEAU N° 3
CLASSIFICATION CHIRURGICALE DES TUMEURS OSSEUSES MALIGNES

DEGRE HISTOLOGIQUE	CARACTERISTIQUE
IA	FAIBLE DEGRE DE MALIGNITE INTRA-OSSEUSE PURE
IB	FAIBLE DEGRE DE MALIGNITE AVEC ENVAHISSEMENT DES PARTIES MOLLES
IIA	HAUT DEGRE DE MALIGNITE SANS ATTEINTE DES PARTIES MOLLES NI METASTASES
IIB	HAUT DEGRE DE MALIGNITE SANS METASTASE AVEC ATTEINTE DES PARTIES MOLLES
IIIA	METASTATIQUE LOCALEMENT INTRA-OSSEUX PUR
IIIB	METASTATIQUE ET ENVAHISSANT LES PARTIES MOLLES PERI-OSSEUSES

TABLEAU N° 4
RISQUE DE RECIDIVE LOCALE DES TUMEURS OSSEUSES MALIGNES SELON LE TRAITEMENT CHIRURGICAL ET LEUR DEGRE D'AGRESSIVITE (TRAITEMENT ADJUVANT NON PRIS EN COMPTE)

	DEGRE IA	DEGRE IB	DEGRE IIA	DEGRE IIB
CHIRURGIE CONTAMINEE	90	90	100	100
CHIRURGIE MARGINALE	30	50	70	70
CHIRURGIE LARGE	10	20	30	50
CHIRURGIE RADICALE	0	0	10	10

TABLEAU N° 5
RESULTATS DES PROTOCOLES NEO-ADJUVANTS DERIVES DU T 10 DE ROSEN DANS LE TRAITEMENT DES OSTEOSARCOMES DES MEMBRES NON METASTATIQUES

DUREE DE LA CHIMIOTHERAPIE PREOP. (SEMAINES)	PROTOCOLE	ADAPTATION DE DOSE DU MTX	RECUL MEDIAN (EN MOIS)	% DE SURVIE DES MAUVAIS REPONDEURS	AUTEURS
12	SFOP LYON	AGE < 12 = 12 GR/M²	30	42 %	BRUNAT-MENTIGNY
12	SFOP LILLE	AGE < 12 = 12 GR/M²	20	20%	BARANZELLI
12	SFOP IGR	AGE < 12 = 12 GR/M²	28	32%	KALIFA
10	COSS 88	14 GR/M² < 12	24	44%	WINCKLER
6	I.O.R.	AUCUNE	47	10%	BACCI
4	S.S.G.	AGE < 8 = 12 GR/M²	36	40%	SOLHEIM
4	T 10 C	AGE < 12 = 12 GR/M²	90	66%	DESBOIS
4	T 10	AGE ET CLINIQUE	76	60%	ROSEN
4	DD1	SELON TRANCHES D'AGE - REPONSE CLINIQUE ET PHARMACOCINETIQUE INDIVIDUELLE	60	100%	DELEPINE

CONCEPTION ASSISTEE PAR ORDINATEUR ET PROTHESE SUR MESURE CHEZ L'ENFANT.

J.L. JOUVE, G. BOLLINI
HOPITAL TIMONE ENFANTS - MARSEILLE

Le développement d'un réseau de conception assistée par ordinateur (C.A.O.) permet actuellement la réalisation de prothèses sur mesure à partir de données radiographiques et scanographiques numérisées.
De tels implants représentent une évolution intéressante dans certains cas de reconstructions délicates.
Ils ont trouvé dans notre expérience leur indication dans les tumeurs du bassin situées en zone II de HENNEKING.
Les tumeurs malignes de cette région posent 2 ordres de problèmes.
Au niveau de l'exérèse dont la planification et la réalisation technique peuvent être délicates notamment au niveau des sections osseuses proximales.
Au niveau de la reconstruction, dans la mesure où les allogreffes se sont avérées décevantes à moyen terme et où les solutions actuelles varient entre arthrodèse et arthroplasties prothétiques plus ou moins anatomiques.
La C.A.O. va intervenir dans les 2 étapes thérapeutiques permettant d'une part d'adapter un matériel ancillaire facilitant les sections et d'autre part, la mise en place d'un implant non cimenté cotyloïdien restituant une anatomie normale à la hanche.
Le protocole actuellement utilisé comprend dans un premier temps une reconstruction 3D de l'hémi bassin concerné grâce à un scanner digitalisé comportant des coupes millimétriques. Un hémi bassin en plastique est alors livré au chirurgien qui réalise sur cette pièce les coupes osseuses de la résection envisagée.

L'implant cotyloïdien reposera sur la coupe proximale à partir de deux tenons implantés dans la colonne postérieure en direction de l'articulation sacrée iliaque.
L'ingénieur responsable du projet va alors concevoir un matériel ancillaire permettant de reproduire ces coupes avec précision lors de l'intervention. Cette exactitude étant à la fois le garant de la résection carcinologique du bon positionnement de l'implant cotyloïdien sur mesure.
Dans les deux cas déjà réalisés, en l'absence d'envahissement de l'articulation coxo fémorale, le guide de coupe choisi a été placé dans le cotyle, un ergot situé dans l'échancrure ischio-pubienne permettant son positionnement exact. Deux guides de coupes permettent de réaliser les sections osseuses au niveau de l'ilion et de l'ischion.
Après exérèse de la pièce opératoire, un deuxième guide est placé sur la tranche de section proximale permettant de forer les orifices destinés aux tenons du cotyle prothétique. Le cotyle est alors impacté en press-fit.
La tige fémorale est ensuite placée de manière classique. Il s'agit dans notre expérience de tige sur mesure non cimentée réalisée selon un protocole informatisé désormais classique.
Deux patients ont été opérés selon ce protocole, il s'agissait dans les deux cas de tumeur d'Ewing en zone II. Un patient est décédé à un an du fait d'une localisation cérébrale, l'autre patient a un recul de 3 ans avec un résultat fonctionnel acceptable, marchant sans canne avec un Trendelembourg discret.
La plupart des tumeurs osseuses malignes de l'enfant vont justifier des reconstructions standardisées notamment au niveau du genou. L'utilisation d'implants classiques modulaires, adaptés uniquement à la taille de la résection osseuse suffit dans la majorité des cas à régler de manière satisfaisante le problème de la reconstruction.
La C.A.O. permet une adaptation à des situations complexes notamment dans les lésions proximales, et à ce titre, peut représenter une aide précieuse.

Prothèse de croissance dans la chirurgie conservatrice des sarcomes osseux du membre inférieur de l'enfant.
Expérience de 12 ans et évolution.

G. Delepine, N. Delepine.
Service d'Oncologie Pédiatrique - Hôpital Robert Debré
48 Bd Serurier - 75019 Paris.

INTRODUCTION :
Depuis que la chimiothérapie néoadjuvante et une chimiothérapie postopératoire lourde a permis une survie prolongée à une grande majorité des enfants atteints d'ostéosarcome ou de sarcome d'Ewing, la nécessité de traitements locaux assurant une meilleure qualité de vie s'est progressivement imposée.
Si la résection monobloc suivie de reconstruction par prothèse massive est maintenant couramment pratiquée chez l'adulte et le grand adolescent, cette technique se heurte, chez l'enfant, au problème de l'inégalité future des membres inférieurs. La mise en place d'une prothèse ordinaire chez un enfant de moins de 13 ans risque d'aboutir à une inégalité sévère des membres inférieurs (figure 1) diminuant l'intérêt fonctionnel de la chirurgie conservatrice. C'est pourquoi de nombreux enfants jeunes, atteints de sarcomes osseux du membre inférieur, sont encore amputés ou subissent une intervention de retournement du pied selon la technique de Van Ness qui transforme une amputation de cuisse en amputation de jambe obtenant ainsi

une fonction moins mauvaise au prix d'un préjudice esthétique majeur (figure 2) mal supporté dans nos populations latines.
C'est dans ces indications que nous avons, depuis 1984, réalisé des prothèses de croissance actives du fémur inférieur et plus récemment du tibia et fémur supérieur dont nous présentons, ici, les caractéristiques techniques et les résultats cliniques à moyen terme avant d'envisager les développements futurs.
PATIENTS :
De 1984 à 1995, nous avons réalisé une chirurgie conservatrice avec reconstruction par prothèse de croissance chez 27 malades. Il s'agissait d'enfants âgés de 4 ans et demi à 13 ans. La prothèse de croissance posée était tibiale dans 4 cas (figure 3), fémorale supérieure dans 2 cas (figure 4), fémorale inférieure dans 16 cas (figure 5) et il s'agissait de prothèse de fémur entier dans 5 cas.
Sept patients étaient atteints d'un sarcome d'Ewing, 20 patients souffraient d'ostéosarcome. Vingt malades ont été vus de première main avec une tumeur localisée. Un malade a consulté pour une récidive locale d'un sarcome d'Ewing traité initialement ailleurs par radiothérapie. Trois malades ont été vus avec progression métastatique apparu lors d'une chimiothérapie préopératoire longue ; les trois derniers malades étaient vus sans traitement préalable mais déjà métastatiques. La taille moyenne de résection est de 15,5 cm.

Figure 1 : Malade opéré à l'âge de 11 ans d'un ostéosarcome du fémur inférieur. Mise en place d'une prothèse massive. Inégalité résultante en fin de croissance.

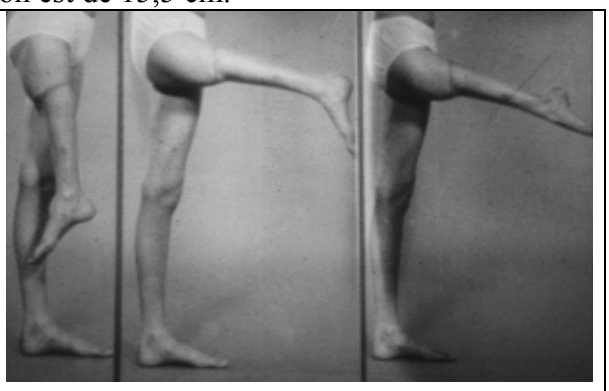

Figure 2 : Aspect morphologique de l'intervention de Van Ness (retournement du pied).

LES PROTHESES :

Eléments communs :

Les prothèses ont été réalisées en titane ; ce métal a été choisi pour ses qualités mécaniques supérieures à l'acier, en particulier son plus faible poids et sa plus grande élasticité, et pour permettre l'utilisation d'ondes électro-magnétiques sans artéfact majeur. Les prothèses ont été fabriquées, pour chaque patient, selon les recommandations du chirurgien en fonction de la résection osseuse prévue.

Les prothèses de fémur supérieur se composent d'un cotyle, d'une épiphyse standard et d'une métaphyse de croissance active (figure 4c et 4d).

Figure 3 : Tumeur de l'extrémité supérieure du tibia. Résection-reconstruction par prothèse de croissance.

Figure 4a : Volumineux sarcome du fémur supérieur chez une jeune fille de 11 ans traitée ailleurs.

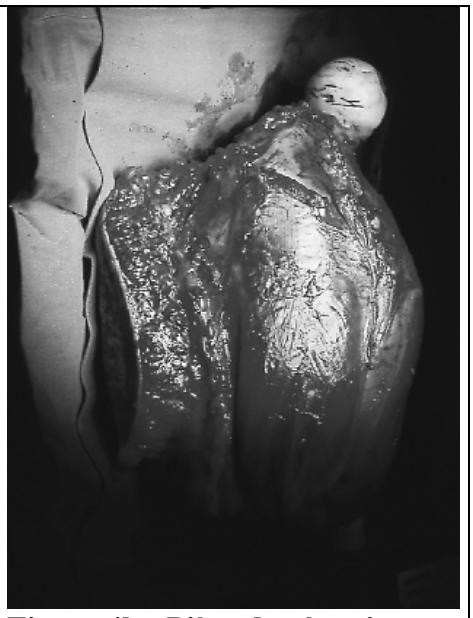

Figure 4b : Pièce de résection.

Les prothèses de genoux (figure 5) comportent toutes 3 éléments : une partie épiphysaire standard reliée à une partie métaphyso-diaphysaire de croissance active et une partie tibiale ou fémorale du versant non tumoral du genou, de petite taille et non cimentée afin de respecter la croissance naturelle du cartilage de conjugaison conservée (figure 6 et figure 7).

La taille de la partie épiphysaire des prothèses est suffisamment petite pour être insérée chez un enfant de 5 ans et ses angles lisses évitent les lésions des tissus mous. La nécessité d'une stabilité parfaite de l'articulation lors des manoeuvres d'allongements impose dans tous les cas une articulation à charnière.

Les éléments de croissance active ont évolué au cours du temps :

• Les éléments de croissance de première génération (figure 5) comportaient une vis sans fin actionnée par un tournevis et un système anti-retour insuffisamment efficace.

Pour maintenir l'allongement obtenu, une cale de ciment acrylique était réalisée après chaque séance d'allongement. Pour cette raison, chaque allongement nécessitait une large incision, augmentant le risque d'infections. La nécessité d'un abord large imposait un nombre d'allongements aussi réduit que possible et donc des allongements importants (2 à 3 cm), traumatisants pour les muscles et pour la mobilité articulaire.

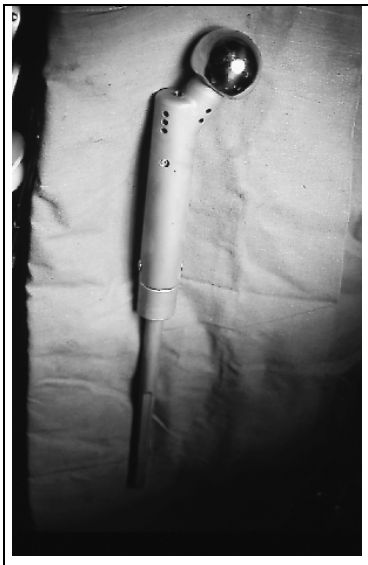	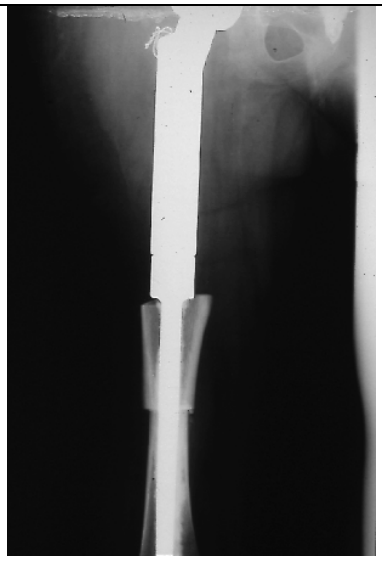	
Figure 4c : Prothèse de croissance du fémur supérieur.	**Figure 4d : Radiographie de la prothèse en place.**	**Figure 5 : Tumeur de l'extrémité inférieure du fémur. Résection-reconstruction par prothèse de croissance. Aspect du membre inférieur après 5 ans.**

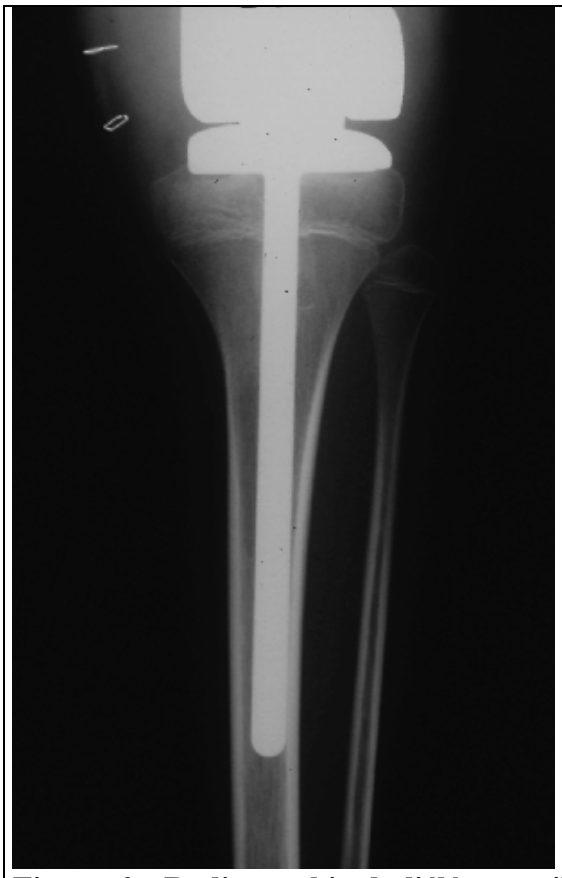

Figure 6 : Radiographie de l'élément tibial pour prothèse de croissance fémorale inférieure. Cet élément n'est pas cimenté et ne stérilise pas le cartilage de croissance tibiale. Il permet ainsi une croissance normale du tibia, la croissance du fémur étant assurée par l'élément à croissance active.

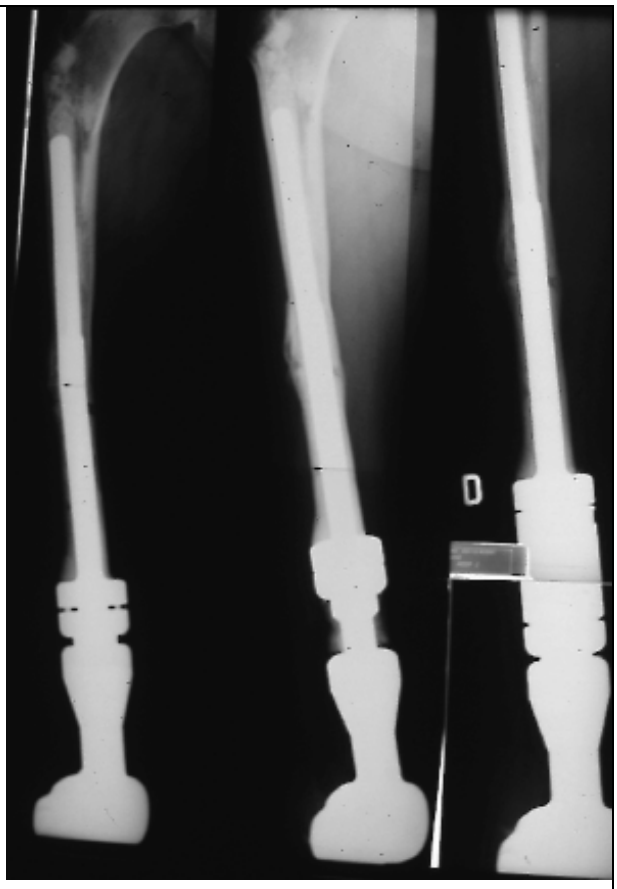

Figure 8 : Radiographie d'une prothèse de croissance fémorale inférieure de première génération avant et après allongement. Sur le cliché de droite, remarquer l'entretoise podée lors de la remise à zéro de la crémaillière d'allongement.

Figure 7 : Pièce tibiale non cimentée posée pour prothèse de croissance du fémur inférieur 3 ans auparavant. Longueur égale des deux tibias.

Figure 9 : Prothèse de croissance fémorale inférieure première génération après allongement. Morphologie du malade à côté de sa mère.

• Les éléments de croissance de deuxième génération bénéficient d'un système anti-retour efficace. L'allongement peut être ainsi réalisé lors d'une arthroscopie par des incisions pontiformes (figure 10) diminuant ainsi le traumatisme cutané et musculaire, le préjudice esthétique et le risque infectieux. Cette génération 2 est ainsi compatible avec des allongements plus réduits (moins traumatisants) et plus fréquemment répétés donc plus proches d'une croissance physiologique.

• Les éléments de croissance de troisième génération peuvent être actionnés sans incision par manoeuvre mécanique externe (figure 11) ou par stimulation électromagnétique (figure 12 et figure 13). L'absence de risques infectieux permet de fractionner l'allongement au maximum et de le répéter, au besoin, tous les 15 jours par séquences de 1 à 2 mm. L'absence de tout traumatisme musculaire évite les douleurs postopératoire, améliore considérablement la fonction du membre et permet d'espérer obtenir une croissance du membre non seulement en longueur mais également en épaisseur.

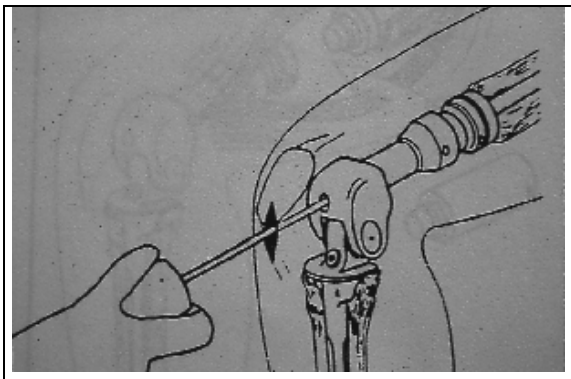

Figure 10 : Schéma de l'allongement par arthroscopie d'une prothèse de croissance génération 2.

Figure 12 : Photographie du générateur d'ondes nécessaire pour stimuler les prothèses de croissance électromagnétiques de la génération 3.



Figure 11 : Photographie d'une prothèse de génération 3 par allongement mécanique.

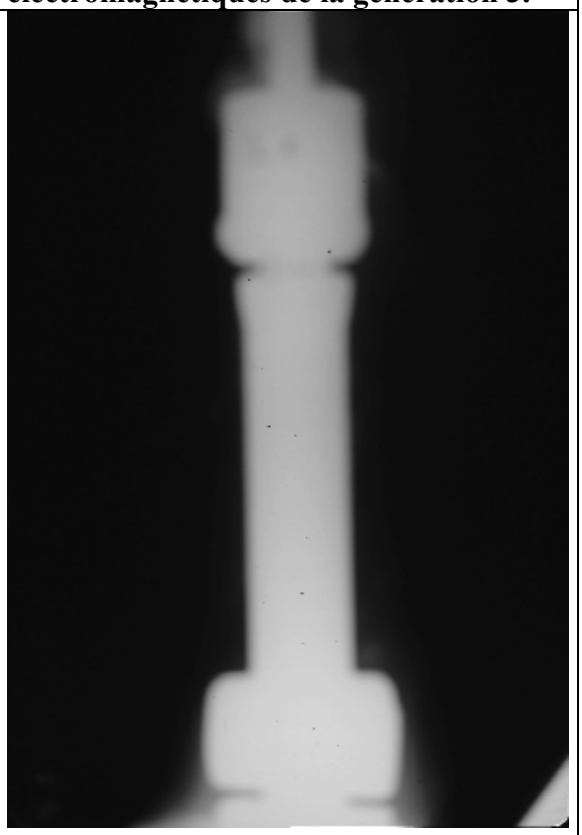

Figure 13 : Prothèse de croissance génération 3 à mécanisme électromagnétique.

METHODES :

Dates de la pose de la prothèse de croissance :

Dix-huit malades ont bénéficié de la pose de la prothèse de croissance d'emblée, lors du geste de résection tumorale car la fabrication de la prothèse spéciale avait été commencée dès la biopsie réalisée par le chirurgien de l'équipe. Les neufs autres malades n'ont reçu de prothèses de croissance que secondairement, lorsque l'inégalité commençait à devenir préoccupante ou qu'une complication intercurrente (infections secondaires, descellement) ait obligé à enlever la prothèse initiale.

Dates des premiers allongements :
• Pour les prothèses nécessitant une réintervention sanglante, l'allongement de la prothèse est réalisé lorsque la différence de longueur entre les 2 membres est supérieure ou égale à 3 cm. Grâce à un système de cône morse au bout de la partie de croissance active, l'allongement de la prothèse n'a pas de limite et peut être supérieur à 15 cm même si la résection initiale était inférieure à cette taille.
• Pour les prothèses de génération 3, l'allongement est réalisé, le plus souvent possible, par paliers de 1 à 4 mm.
Gestes associés :
Dans huit cas, un lambeau musculo-cutané de protection utilisant, le plus souvent, le jumeau interne a été réalisé d'emblée ou secondairement.

COMPLICATIONS :
Les complications chirurgicales ont été fréquentes surtout avec les prothèses de génération 1 au début de notre expérience.
Les complications immédiates se résument à une ischémie aiguë secondaire à un allongement tibial trop important lors de la pose de la prothèse de croissance involontairement trop longue. Cette ischémie a régressé par la mise en flexion du genou mais a entraîné une paralysie du sciatique poplité externe gênant le malade pendant 18 mois.
Les complications secondaires sont apparues au fil des allongements. La fibrose secondaire aux traumatismes répétés des parties molles touchent le tiers de patients, elle est responsable d'une raideur de genou gênant à la fois la fonction et les allongements ultérieurs. Elle a surtout été observée dans les prothèses de génération 1. Un descellement de prothèse de croissance tibiale avec impaction sur la diaphyse restante et perte d'allongement de 2 cm a été observé nécessitant un rescellement. Un descellement cotyloïdien suivi d'une luxation de prothèse de hanche (fémur entier avec croissance fémorale inférieure) a nécessité une reprise chirurgicale. Une fracture de la diaphyse tibiale a été observée (figure 15) au-dessous d'un élément de croissance passive du tibia.
Une stérilisation partielle de cartilage de conjugaison tibial (figure 16) par une prothèse aux ailerons latéraux trop important a entraîné un varus et nécessité une reprise avec élément de croissance passive longue queue ; cette reprise a été efficace au prix d'une parésie sciatique transitoire.
Une autre paralysie sciatique transitoire a été observée lors d'un changement de prothèse initialement posé de manière erronée (modèle droit sur un genou gauche) ayant entraîné un varus.
Mais la complication secondaire la plus grave est l'infection. Quatre patients ont, malheureusement, présenté une infection secondaire à un allongement. Dans tous les cas nous avons été obligé d'enlever la prothèse pour traiter l'infection avant de tenter une nouvelle repose de prothèse de croissance. Un malade a, finalement, été amputé. Deux malades ont bénéficié d'un nouvel allongement de leur prothèse de croissance. Le dernier malade est en attente d'allongement. La fréquence considérable (15 %) et la gravité des complications infectieuses constituent le meilleur argument pour les prothèses de génération 2 et 3.

Figure 14A : Volumineux sarcome d'Ewing du fémur gauche d'omblée métartatique aux poumons.

Figure 14B : Ablation totale du fémur, reconstruction par prothèse du fémur entier comportant une prothèse de croissance.

Figure 14C : 5 ans plus tard. Allongement de 5 ans.

Figure 14D : Aspect morphologique de l'enfant.

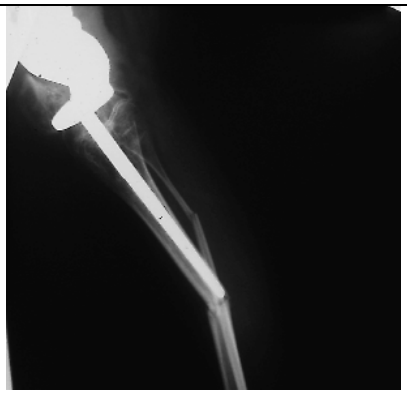

Figure 15 : Fracture de la diaphyse tibiale au dessous d'un élément tibial standard d'une prothèse de croissance fémorale inférieure. Cette fracture a été traitée par changement de prothèse tibiale (enclouage par la longue queue tibiale du nouvel élément tibial).

Figure 16 : Stérilisation partielle du cartilage de conjugaison tibial par un élément tibial aux ailerons trop profonds. Varus résiduel ayant imposé un changement d'élément tibial pour un tibia à longue queue non cimenté. Varus récupéré depuis.

RESULTATS :

Résultats cancérologiques :
Cinq patients sont décédés de la maladie. Un malade est en traitement avec une maladie évolutive. Les 21 autres patients sont en première rémission complète.
Résultats orthopédiques :
Vingt et un patients ont pu bénéficier d'un allongement de la prothèse. La longueur moyenne de l'allongement est de 6,2 cm (minimum 2,4 cm ; maximum 12 cm). La fonction a été très améliorée par l'égalisation des membres inférieurs. En 1995, seulement 3 patients avaient reçu une prothèse d'adulte. Suivant les critères de l'EMSOS (Tableau 1 et 2), les résultats fonctionnels ont été classés en excellents ou très bons dans 15 cas, moyens dans 7 cas, et mauvais dans 5 (incluant l'amputation de cuisse).

LIMITES DU PROCEDE :

• 1 •
Il faut souligner qu'avec les prothèses de génération 1 (les seules qui disposent actuellement d'un recul suffisant pour évaluer les résultats fonctionnels et morphologiques) la longueur du membre était certes obtenue mais avec un membre gracile et une amyotrophie résiduelle. Ces séquelles trophiques nous paraissent secondaires à la brutalité des allongements réalisés.
• 2 •
Jusqu'à présent aucune rupture de matériel n'a été observée ni aucune métallose importante due au mécanisme d'allongement des prothèses de génération 1 et 2.
• 3 •
Par contre les prothèses de génération 3 ont été sources de complications mécaniques sérieuses : Deux se sont allongées de manière incontrôlées, trois ont refusé de répondre aux stimulations électromagnétiques et une s'est rompue après allongement.

CONCLUSION :

Dans notre expérience, la prothèse de croissance est une alternative efficace à l'amputation chez les enfants jeunes. Néanmoins pour les prothèses de génération 1, le nombre d'interventions nécessaires et le risque d'infection lié aux réinterventions nous ont conduit à développer de nouvelles prothèses ne nécessitant plus d'abord large pour l'allongement. Nous espérons que les nouveaux modèles (génération 2), diminuant le risque infectieux, permettront en outre de simuler une croissance douce quasi physiologique et donc d'aboutir à des membres non seulement égaux en longueur mais également de meilleures trophicités. Pour les prothèses de génération 3 électromagnétiques, le prix élevé du matériel, la nécessité d'utiliser, lors de l'allongement un générateur d'onde lourd, coûteux, actuellement unique et la fiabilité encore insuffisante des prothèses, font que ce type expérimental de matériel doit être pour l'instant, réservé aux équipes au recrutement suffisant pour l'évaluer. Une prothèse de croissance ne peut, en effet, être définitivement jugée qu'à la fin de celle-ci c'est à dire au minimum 10 ans après sa pose.

TUMEURS MALIGNES DU FEMUR PROXIMAL

P. LASCOMBES - Service de chirurgie orthopédique infantile - Hôpital d'Enfants - Nancy.

L'ostéosarcome et le sarcome d'Ewing sont les principales tumeurs malignes de l'enfant et de l'adolescent qui, lorsqu'elles sont localisées à l'extrémité supérieure du fémur, imposent à une exérèse carcinologique emportant le fémur proximal tumoral sur une grande longueur.
Dans ces formes, le cotyle est intact, et quelques questions se posent :
1° Le remplacement de l'articulation coxo-fémorale doit-il être assuré par une prothèse ou par greffe allogénique ?

Il semble certain aujourd'hui, pour la majorité des auteurs, que le remplacement articulaire prothétique a une supériorité sur la greffe ostéo-cartilagineuse dont la dégradation rapide avec le temps nécessite des réinterventions chirurgicales précoces.

2° Le segment fémoral réséqué doit-il être reconstruit par une prothèse ou par une allogreffe ?

L'analyse soigneuse des différentes communications présentées lors du symposium ISOLS à Florence (1) prouve que le taux de réintervention pour complication à court et à moyen terme est supérieur dans les séries avec allogreffe que dans celles avec prothèse massive isolée.

3° Comment reconstruire l'appareil musculaire extenseur et abducteur de la hanche ?

Le plus souvent le grand trochanter doit être sacrifié, et la fixation des tendons fessiers sur l'implant prothétique est envisagée. La tenue de ces réinsertions est mauvaise et transitoire, et la boiterie de Trendelenburg menace d'autant plus ces patients que le sacrifice musculaire est important. Une solution est le respect du principe décrit par J. DUBOUSSET, bien connu pour la reconstruction de l'appareil extenseur du genou (2), en suturant les différents muscles autour de l'implant : réfection de la «coiffe» des fessiers-vaste externe par l'intermédiaire du fascia lata, rapprochement du grand fessier et du vaste externe en arrière, comblement antérieur par suture du psoas et des adducteurs vers le quadriceps (droit antérieur, voire vaste externe si possible). Certes, la réparation n'est pas toujours parfaite, mais la continuité des haubans musculaires est un gage de stabilité de la prothèse et de stabilité du bassin lors de l'appui.

4° Faut-il conserver le cotyle sain ou le remplacer par un implant cotyloïdien ?

Il est certain qu'en face de l'implant fémoral il peut être tentant d'utiliser un cotyle prothétique, par exemple non cimenté, Pressfit et vissé dans le toit du cotyle osseux. Une autre solution tout aussi valable est l'utilisation simple d'une cupule cotyloïdienne intermédiaire, mobile dans le cotyle anatomique dont le cartilage est cependant respecté lors des mouvements habituels de la hanche. Très souvent, et en respectant les impératifs de l'exérèse carcinologique, il est possible de conserver intacte une partie de la capsule articulaire insérée sur le pourtour acétabulaire pour la resserrer autour du col de la prothèse, ce qui assure un effet stabilisant anti-luxation de cette prothèse.

Nous rapportons ici deux observations de sarcome d'Ewing du fémur proximal :

• La première intéresse le fémur supérieur droit chez une fille âgée de 15 ans, ayant nécessité une exérèse de 23 cm du fémur proximal reconstruit avec une prothèse massive avec queue fémorale cimentée et cupule cotyloïdienne intermédiaire mobile de Ø 52 (figure 1).
Après un an de recul, la marche se fait avec une boiterie modérée. L'abduction active de la hanche est possible à 10° contre pesanteur. La mobilité de cette hanche est de 120-10-40-30-40-40.
• La deuxième observation est celle d'une fillette âgée de 12 ans qui présentait un sarcome d'Ewing du fémur proximal gauche ayant nécessité une résection de 19 cm du fémur proximal, et la mise en place d'une prothèse avec un implant cotyloïdien mobile de Ø 42 (figure 2). Le sacrifice musculaire tendineux du vaste externe et du moyen fessier a dû être important en raison de l'envahissement tumoral initial dans les parties molles, mais la reconstruction avec le fascia lata permet à cette jeune fille, après 6 mois de recul, une marche avec une boiterie et une simple canne de protection. La mobilité de sa hanche est de 120-10-10-30-30-40.
La limitation de l'abduction est liée à une tension importante des muscles adducteurs lors de leur réinsertion, et elle justifie une poursuite intensive de la rééducation.
Le pronostic de ces deux patientes paraît favorable, mais nous savons néanmoins que des reprises chirurgicales seront obligatoires dans l'avenir. Cette stratégie reste cependant compatible avec toute forme de reprise ultérieure, tant au niveau fémoral, que cotyloïdien, que musculaire.

Figure 1a : IRM d'un sarcome d'Ewing montrant l'envahissement dans les parties molles. A noter le trou dans la corticale externe fait par un confrère pour première biopsie dont le résultat ne montrait que de la nécrose tumorale. Ceci a nécessité une seconde biopsie à la limite de la tumeur, dans les parties molles.

Figure 1b : Prothèse massive intermédiaire, résection fémorale de 23 cm, cupule cotyloïdienne de 52.

Figure 2a : Image lytique mais mal limitée : elle était considérée comme un kyste essentiel. Il s'agit en fait d'un sarcome d'Ewing.

Figure 2b : Résection et reconstruction par prothèse massive intermédiaire.

RÉFÉRENCES

(1) 8th International Symposium on Limb Salvage, Florence, 10-12 mai 1995.
(2) DUBOUSSET J., MISSENARD G., GENIN J.
Traitement chirurgical conservateur des ostéosarcomes ostéogéniques des membres.
Rev. Chir. Orthop., 1985, 71, 435-450.

RECONSTRUCTION DE L'EXTREMITE SUPERIEURE DU FEMUR A L'AIDE DE PROTHESE MANCHONNEE D'ALLOGREFFE MASSIVE.

PH. ANRACT, J.L. COTTE, B. LOTY, B. TOMENO, HÔPITAL COCHIN PARIS.

Vingt-huit dossiers cliniques et radiologiques de patients opérés dans le service entre 1987 et 1992 ont été revus avec un recul moyen de 37 mois.
Toutes ces interventions comportaient une reconstruction du fémur proximal à l'aide d'une prothèse manchonnée d'une allogreffe massive. Ces allogreffes préalablement irradiées étaient conservées par congélation.

• 1 • LA SERIE :

GRAPHIQUE N° 1 :

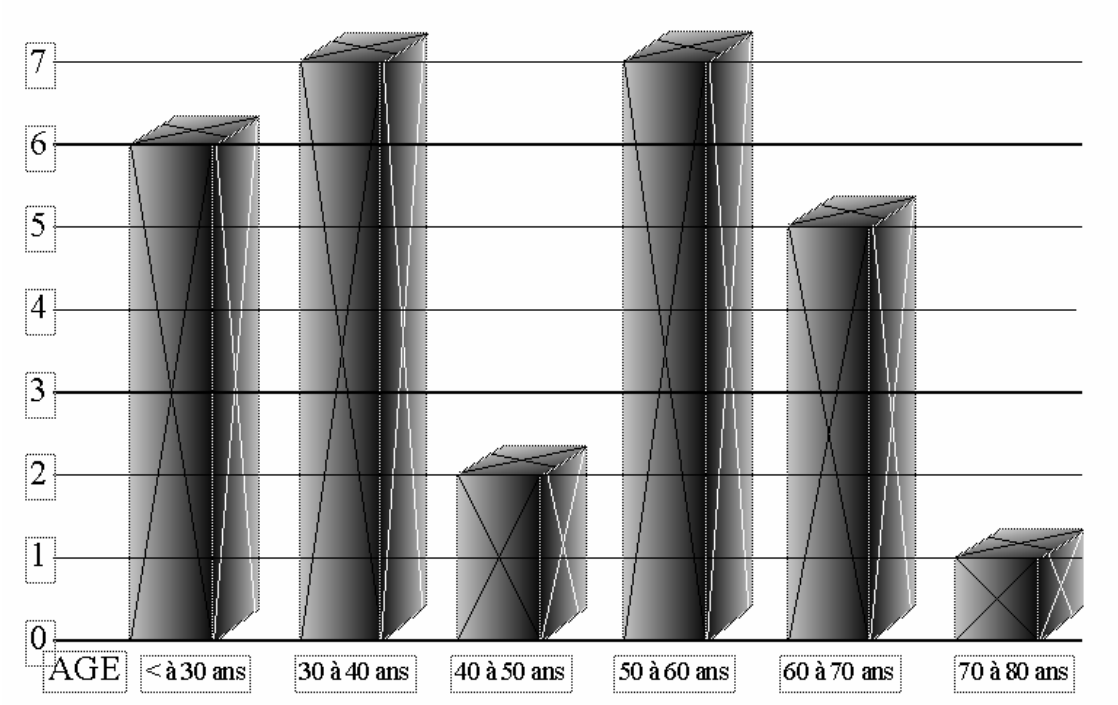

• A • Clinique :

• L'âge moyen était de 44 ans avec des extrêmes de 15 et 74 ans (cf graphique N°1).

• La pathologie ayant conduit à une résection ou responsable de la destruction du fémur proximal était 20 fois une arthroplastie totale de hanche pour arthrose ou séquelle d'arthrite (cf tableau N°1). La destruction osseuse dans ces 8 derniers cas était due au descellement d'une prothèse massive implantée d'emblée 8 fois, au descellement d'une prothèse massive implantée pour reprise d'une prothèse totale 2 fois, à des arthroplasties itératives pour descellement non infectieux 2 fois et à des arthroplasties totales de hanches itératives pour infection dans les 2 derniers cas.

TABLEAU N° 1 : Etiologie.

P.T.H. ITERATIVES

TYPE	Quantité
L.C.H.	3
Séquelle d'arthrite	1
	4

TUMEURS

TYPE	Quantité
Chondrosarcome	9
Ostéosarcome	3
Sarcome d'Ewing	2

TUMEURS

TYPE	Quantité
Fibrosarcome	1
H.F.M.	1
T.C.G. maligne	1
Métastase	3

• B • Technique chirurgicale :

• La voie d'abord utilisée était, dans tous les cas, externe avec relèvement du trochanter quand celui-ci a pu être conservé.

• Toutes ces interventions ont été réalisées en 1 temps, sauf une qui a été réalisée en 2 temps (lors de la première intervention il a été procédé à l'ablation du matériel, à la reconstruction du cotyle et à la mise en place d'un spacer afin de maintenir la longueur fémorale. Lors de la deuxième intervention, la reconstruction du fémur par prothèse manchonnée d'une allogreffe et le scellement d'un cotyle ont été réalisés).

• Les prothèses étaient des Charnley-Kerboull longue queue dans tous les cas sauf 1 fois où il a été possible d'implanter un modèle standard pour manchonner une allogreffe de 50 mm.
La longueur moyenne de ces prothèses était de 310 mm avec des extrêmes de 130 et 380 mm.
Chaque fois que cela a été possible, la longueur de la prothèse utilisée excédait de 150 mm la hauteur de la reconstruction fémorale.
Toutes ces prothèses ont été scellées.

• L'utilisation des allogreffes massives s'est faite après chirurgie tumorale pour remplacer l'os réséqué, la partie distale de la greffe venant s'appuyer sur le fémur restant. En chirurgie de reconstruction après prothèse itérative, des fragments osseux pédiculés ou une coque périostée ont pu être repositionnés autour de l'allogreffe et dans 2 cas ce manchon a été encastré dans le fémur restant sur une hauteur de quelques centimètres.

• La longueur moyenne de ces manchons d'allogreffe était de 160 mm avec des extrêmes de 50 et 300 mm (cf graphique N°2). Une fois ce manchon a été prélevé avec le tendon du muscle moyen fessier qui a été suturé au tendon fessier du receveur.

GRAPHIQUE N° 2 :

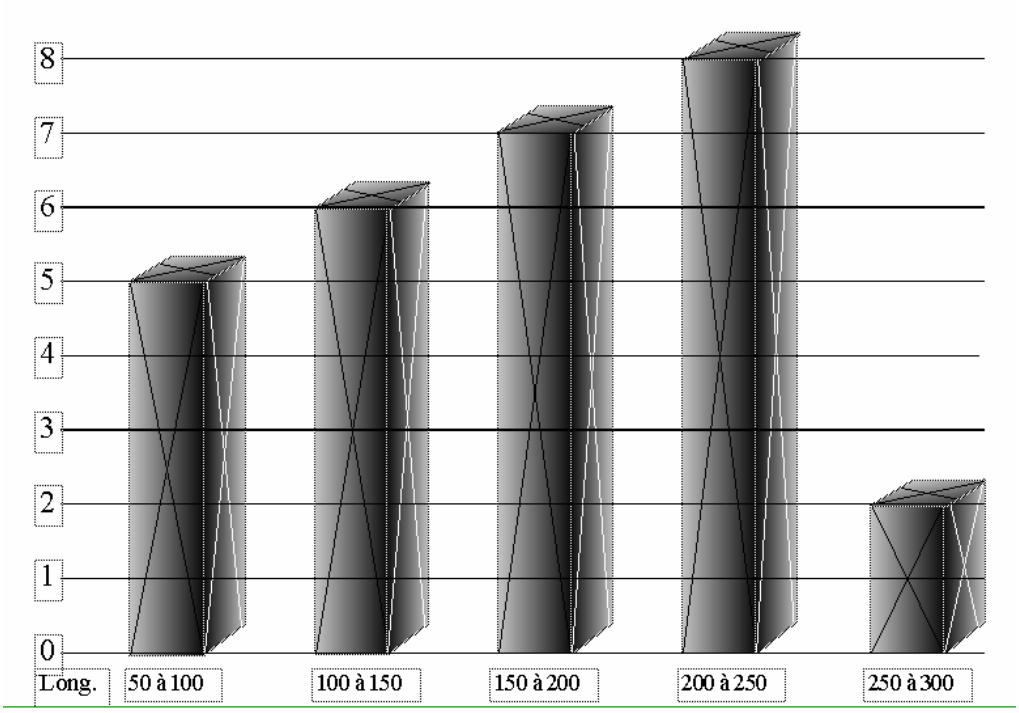

• Plusieurs techniques de réinsertion des fessiers ont été utilisées. Dans la moitié des résections tumorales et dans la moitié des prothèses itératives, un médaillon trochantérien a pu être conservé et réinséré sur l'allogreffe à l'aide de fils métalliques. Quand le trochanter n'a pas pu être conservé ou qu'il a été détruit, le tendon moyen fessier a été fixé par des points trans-osseux sur l'allogreffe et une fois sur le tendon conservé de l'allogreffe. Les autres muscles ont été suturés en paletot.

• Un cotyle prothétique a été scellé dans tous les cas. Dans les 8 cas de reprise de prothèse totale de hanche, une reconstruction cotyloïdienne par fragments d'allogreffe spongieuse et plaque cotyloïdienne a dû être réalisée.
Lors des résections tumorales sans conservation du trochanter, le cotyle a été positionné avec une inclinaison moins importante (40° par rapport à l'horizontale), et une antéversion de 20° à 30° ; un cotyle rétentif a été utilisé 1 fois.

• Après intervention, 16 patients ont été immobilisés par une traction suspension 15 jours puis par un hémi-bermuda plâtré 6 semaines. Les 12 autres patients ont été levés précocement avec cependant une marche sans appui pendant une durée de 1 à 3 mois.

• 2 • LES RESULTATS :

GRAPHIQUE N° 3 :

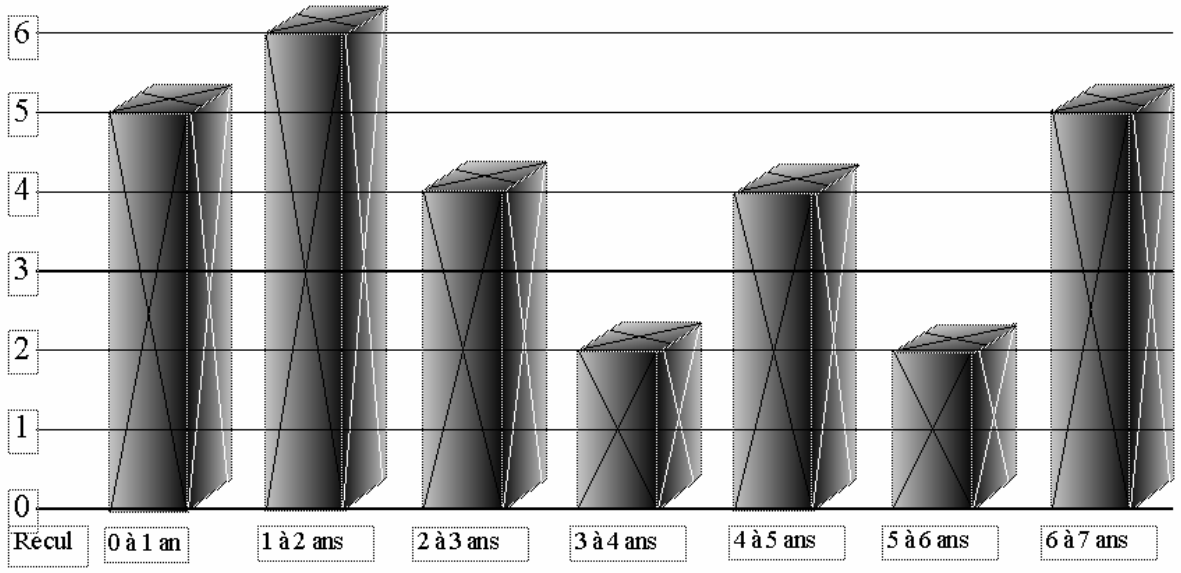

• A • Clinique :

• Le recul moyen était de 37 mois avec des extrêmes de 3 et 8 ans (cf graphique N°3).

• Cinq patients sont décédés de leur tumeur maligne osseuse (4 à 16 mois après leur intervention).

• Aucun patient ne se plaignait de douleur invalidante de la hanche opérée.

• En ce qui concerne la marche, 1 patient ne pouvait marcher qu'avec 2 cannes anglaises, 3 utilisaient une canne simple, 13 se présentaient avec une boiterie d'insuffisance du moyen fessier modérée qui ne les obligeait pas à utiliser une canne et pour 2 patients il était difficile de détecter une discrète boiterie. Huit patients marchaient normalement.

• Les mobilités moyennes étaient en flexion de 100° (extrêmes 60 et 130°), seulement 4 patients avaient une flexion inférieure à 90° ; en extension 0°, en abduction 25° (extrêmes 10 et 40°), en adduction 18° (extrêmes -10 et 40°), en rotation externe 24° (extrêmes 10 et 60°), et en rotation interne 17° (extrêmes -10 et 50°).

• B • Complications :

• Deux infections sur prothèse sont venues compliquer les suites de ces interventions.
La première survenue 41 mois après l'arthroplastie de hanche a été traitée avec dans un premier temps l'ablation de tout le matériel avec mise en place d'un «spacer» de ciment aux antibiotiques. Un an après il a été possible de reconstruire sa hanche à l'aide d'une prothèse manchonnée d'un allogreffe. Elle est guérie au recul de 15 mois.
Une autre patiente a, quant à elle, été réopérée pour une infection sur prothèse survenue à 6 mois, un simple lavage et une antibiothérapie ont permis d'obtenir la guérison.

• Il est à déplorer 2 luxations, un patient sur les 2 a dû être réopéré car il avait un raccourcissement de 3 cm et un lâchage du grand trochanter. Un allongement et réinsertion du grand trochanter ont permis de stabiliser sa prothèse. L'autre patient n'a pas eu d'autre luxation.

• Trois pseudarthroses du grand trochanter sont survenues, un seul, en plus du patient précédent, a dû être réopéré car il avait une boiterie majeure.

• Une fracture fémorale sous queue de prothèse a nécessité une ostéosynthèse par lame plaque.

• C • Radiologie :

• Dix-huit patients avaient des membres inférieurs isolongs après intervention. Six fois il existait un raccourcissement (dont un de 3 cm responsable d'une luxation et qui a été corrigé par reprise) et 5 fois un allongement de 10 mm.

• Nous n'avons observé qu'un liseré fémoral évolutif qui, pour l'instant, n'a pas nécessité de reprise chirurgicale et un enfoncement de 20 mm d'une pièce fémorale sans descellement.

• Une fracture de la plaque de reconstruction cotyloïdienne était notée dans un cas mais sans descellement du cotyle.

• Pour les 8 patients dont le recul était de 5 ans ou plus, l'aspect radiologique de ces allogreffes était inquiétant. En effet, 3 résorptions quasi complète de l'allogreffe et 3 résorptions partielles (grand trochanter ou cortical externe) étaient notées. Seulement 2 allogreffes restent inchangées, 1 étant de petite taille (50 mm).

• Deux résorptions sub-totales sont survenues 4 ans après l'intervention. Quatre résorptions partielles ou fragmentations ont été détectées entre 1 an et 3 ans. Une non consolidation de la jonction avec une mobilité prothétique à un an a été notée mais après chimiothérapie.

• Dans les autres cas, la greffe présente un aspect radiologique stable avec une consolidation de la jonction mais le recul est inférieur à 5 ans.

• 3 • DISCUSSION

• A • Résultat fonctionnel :

• Il faut remarquer qu'il s'agit dans la moitié des cas de grandes reconstructions et le résultat fonctionnel est satisfaisant sur le plan de la douleur, de la mobilité et de la stabilité. En effet seulement 4 patients utilisent une canne et 4 sur les 28 ont une flexion inférieure à 90°. Ce résultat fonctionnel est bien meilleur que celui obtenu avec les prothèses fémorales massives utilisées avant 1987 avec lesquelles 16 patients utilisaient des cannes et 17 sur les 21 avaient une flexion inférieure à 90°.

• B • Complications :

• Le nombre modéré de luxations (2/28), malgré l'utilisation de têtes de Ø 22 mm, s'explique probablement par la meilleure tenue des réinsertions musculaires sur l'allogreffe et par les suites de l'intervention qui sont, quand le sacrifice musculaire a été important, une traction suspension de 15 jours et un hémi-bermuda pendant 6 semaines. Cette immobilisation favorise la consolidation des réinsertions tendineuses et la survenue d'une fibrose périprothétique responsables d'une meilleure stabilité de la prothèse. Le positionnement du cotyle peu incliné avec une antéversion de 20 à 30° limite aussi le risque de luxation. Les luxations n'étaient pas plus fréquentes avec les prothèses massives, mais celle-ci avaient une tête d'un diamètre de 32 mm qui augmente la stabilité au prix d'une usure plus rapide du cotyle.
• Deux infections sont encore à déplorer. Ce taux d'infection a cependant diminué par rapport aux séries plus anciennes. Cela s'explique par les méthodes de stérilisation de ces allogreffes, l'antibiothérapie prophylactique et par une technique opératoire mieux maîtrisée. La fréquence de ces infections reste cependant non négligeable et reste l'un des problèmes important de ces interventions avec grands sacrifices musculaires et implantation de matériel de gros volume.

• C • Radiologie :

• Le taux de descellement semble moins important qu'avec les prothèses massives utilisant des têtes de Ø 32 mm. Nous pensons que l'utilisation de têtes de Ø 22 mm est l'explication essentielle à ce pourcentage de descellement inférieur qui demande a être confirmé, par une revue des dossiers, quand le recul sera plus important.

• L'aspect radiologique, avec un recul de plus de 5 ans, de ces allogreffes est parfois inquiétant avec des résorptions ou des fragmentations dans 12 cas sur les 28. Cet aspect radiologique n'est pour l'instant pas responsable de descellement ni d'altération du résultat fonctionnel mais il reste cependant préoccupant.
Cette résorption est probablement due à la rigidité du matériel prothétique qui absorbe toutes les contraintes, la greffe non sollicité va alors se résorber.

CONCLUSION :

L'utilisation des allogreffes massives pour la reconstruction du fémur proximal est une technique qui permet d'augmenter la stabilité de ces prothèses avec des complications précoces (luxations et infections) qui sont rares. L'aspect radiologique devient cependant préoccupant quand le recul est de 5 ans ou plus, sans qu'il n'y est pour l'instant de retentissement fonctionnel ni de descellement prothétique. Il nous semble, qu'en l'état actuel de nos connaissances, l'utilisation de ces allogreffes massives manchonnant une prothèse reste le meilleur choix pour la reconstruction du fémur proximal. Leur disponibilité demeure cependant problématique.

RECONSTRUCTION DE L'EXTREMITE SUPERIEURE DU FEMUR A L'AIDE DE PROTHESE MASSIVE.

J.L. Cotte, Ph. Anract, B. Loty, B. TomeNo, Hôpital Cochin Paris.

Vingt et un dossiers cliniques et radiologiques de patients opérés dans le service entre 1976 et 1986 ont été revus avec un recul moyen de 53 mois.
Toutes ces interventions comportaient une reconstruction du fémur proximal à l'aide d'une prothèse massive, type Langlais-Postel.

• 1 • LA SERIE :

• A • Clinique :
L'âge moyen était de 42 ans avec des extrêmes de 20 et 90 ans (cf. graphique N°1 page 35).

La pathologie ayant conduit à la résection du fémur proximal était dans tous les cas une tumeur (cf. tableau 1 page 35) sauf dans 2 cas ou cette prothèse a été posée en remplacement d'une prothèse massive métal-métal, type Mac-Kee.

• B • Technique chirurgicale :
La voie d'abord utilisée était, dans tous les cas, externe. Dans seulement 3 cas, un médaillon osseux trochantérien a pu être conservé. Le sacrifice musculaire a été variable, dicté par l'extension tumorale.

La prothèse utilisée était dans tous les cas une prothèse de Langlais-Postel. Il s'agit d'une prothèse totale cimentée, métal-plastique, à tête de Ø 32 mm, à corps fémoral de gros diamètre et disponible en différentes hauteurs de résection.
La hauteur moyenne de résection était de 17,5 cm, les extrêmes étant de 100 et 250 centimètres.
Le cotyle prothétique a été scellé dans tous les cas. Il a été positionné avec une obliquité volontairement moins importante (environ 40°), que lors d'une prothèse standard. L'antéversion était de 20 à 30 degrés.

Plusieurs techniques de réinsertion des fessiers ont été utilisées :
• Dans les 4 cas ou un médaillon trochantérien put être conservé, il a été «réinséré» sur la pièce prothétique à l'aide de fils métalliques.
• Dans tous les autres cas, le moyen fessier a été suturé au vaste externe, afin de créer un paletot externe, et de recouvrir au mieux la prothèse.

Après intervention, 15 patients ont été immobilisés par une traction suspension 15 jours puis par un hémi-bermuda plâtré 6 semaines. Quatre patients ont eu une immobilisation simple par hémi-bermuda plâtré pendant 6 semaines.

• 2 • LES RESULTATS :

• A • Clinique :
La durée moyenne de surveillance est de 47 mois, allant de 3 mois à 10 ans.
Dix patients sont décédés de leur tumeur maligne osseuse, et un d'un accident vasculaire cérébral.

Seize patients n'ont pas de douleur, 3 se plaignent de douleurs minimes.

Sur le plan fonctionnel, sur les 19 patients ayant un recul supérieur à 6 mois (2 patients sont décédés avant le sixième mois), 5 patients marchent sans canne, et avec une discrète boiterie, 10 utilisent une canne à l'extérieur de leur domicile, et 4 une canne en permanence. Les 4 patients chez qui un médaillon osseux trochantérien a pu être conservé marchent sans canne.

Les mobilités moyennes étaient en flexion de 85° (extrêmes 30° et 100°), en extension 0°, en abduction 25° (extrêmes 10 et 40°), en adduction 20° (extrêmes 10 et 40°), en rotation externe 45° (extrêmes 20 et 60°), et en rotation interne 30° (extrêmes 10 et 50°).

• B • Complications :
Il est a déplorer 2 infections, dont 1 grave, ayant conduit à l'ablation de la prothèse à 36 mois. Cette patiente a conservé un important raccourcissement.
Quatre patients ont présentés des luxations, récidivantes chez 2 d'entre eux. Ces 2 derniers patients ont du être réopérés (butée).

Il y a eu 4 cas de descellements bipolaires conduisant a une réintervention (reconstruction composite avec allogreffe massive).

• C • Radiologie :
Onze patients avaient des membres inférieurs isolongs après intervention, 5 fois il existait un raccourcissement de 1 cm, et 5 fois un allongement, dont 1 de 3 centimètres.
Outre les 4 descellements bipolaires réopérés, on remarque un nombre important d'images radiologiques anormales :
• Neuf résorptions du fémur restant, siégeant, soit au contact de la platine, et apparaissant dans les mois qui suivent l'intervention, soit 1 amincissement des corticales autour de la queue de la prothèse, apparaissant plus tardivement (« stress shielding »).
• Trois lisérés péri-cotyloïdiens, et 2 usures de la cupule.
• Trois lisérés fémoraux à l'interface ciment-os.
Ces lisérés apparaissent en règle, vers la quatrième ou cinquième année.

Si l'on considère que les patients suivis effectivement plus de 5 ans, qui ne sont qu'au nombre de 7 du fait des patients décédés ou perdus de vue, on note 3 descellements bipolaires (réopérés à 6, 7 et 9 ans), 2 lisérés fémoraux et 1 liséré cotyloïdien.

• 3 • CONCLUSION

Ces prothèses massives utilisées avant 1986 permettaient une reconstruction des grandes pertes de substance du fémur proximal avec un matériel facilement disponible et une technique simple.

Les réinsertions musculaires faites sur la pièce métallique n'ont cependant pas une tenue satisfaisante et le problème majeur de ces arthroplasties reste l'instabilité à la marche avec 15 patients sur 19 qui se présentent avec une boiterie notable.

Par ailleurs l'utilisation de têtes de Ø 32 mm, si elles diminuent le risque de luxation, augmentent le couple de frottement responsable de descellement plus précoce par usure du

cotyle prothétique. En effet sur les 7 patients ayant un recul supérieur à 5 ans, 3 ont été réopérés pour descellement non infectieux et 3 autres ont des lisérés radiologiques évolutifs.

Ces complications nous ont poussé à réaliser, à partir de 1986, des arthroplasties composites avec des prothèses fémorale à longue queue manchonnées d'une allogreffe massive.

LA RECONSTRUCTION DU GENOU PAR PROTHESE A CHARNIERE, APRES RESECTION POUR TUMEUR.

Complications des prothèses à charnière GUEPAR, après résection du genou pour tumeur. A propos de 102 cas. - E. MASCARD, A. TOUCHENE, B. TOMENO.

Service de chirurgie orthopédique, Hôpital Cochin, Institut Curie - Paris.

Résultats, à 10 ans de recul, des prothèses a charnière du genou, après résection pour ostéosarcome.
A propos de 53 cas. - E. MASCARD, G. MISSENARD, J. DUBOUSSET, C. KALIFA.

Service orthopédique pédiatrique, Hôpital Saint-Vincent de Paul - Paris, Institut Gustave Roussy - Villejuif.

INTRODUCTION.

L'intérêt de la chirurgie conservatrice dans le traitement des tumeurs osseuses du genou n'est plus à démontrer, en terme de confort, de performances physiques, et d'image corporelle (Otis 1985). Les résultats oncologiques sont comparables après amputation ou chirurgie conservatrice dans les tumeurs osseuses malignes (Simon 1986, Springfield 1988). Néanmoins, de nombreux problèmes restent en suspens, chez les partisans de cette chirurgie conservatrice, sur le type de prothèse à utiliser, la fixation à l'os, la réparation éventuelle de l'appareil extenseur, les matériaux de glissement et de structure, l'utilité du manchonnage par allogreffe ou du resurfaçage rotulien.
Le but de ces 2 études est d'essayer, en étudiant les complications survenues lors de l'implantation de prothèses à charnière, après résection du genou pour tumeur, de donner des éléments de réponse à ces différentes questions.
Nous avons choisi d'étudier séparément la série des prothèses implantées à Cochin, essentiellement chez l'adulte et celle des prothèses implantées à Saint-Vincent de Paul, essentiellement chez l'enfant. La série de Cochin comporte surtout l'étude des complications et celle de Saint-Vincent développe plus les résultats fonctionnels. Dans la série de Cochin, l'étude des résultats carcinologiques, qu'il s'agisse des récidives locales, ou des récidives à distance ne sera abordée que quand ces problèmes oncologiques interfèrent avec le résultat prothétique, alors que l'étude des résultats oncologiques ont été plus approfondie dans la série de Saint-Vincent. Les problèmes qui se posent chez l'enfant sont parfois différents, croissance du membre, activité, réaction de l'os aux implants, etc... Néanmoins, de nombreuses conclusions étant communes, la discussion portera sur les résultats des 2 séries, pour éviter les redites.

LA SERIE DE COCHIN.

Matériel et Méthode.

De 1972 à 1993, 102 prothèses à charnière GUEPAR ont été implantées à l'hôpital Cochin, après résection pour tumeur du genou chez 90 patients. Nous avons exclu de cette étude les rares cas où une prothèse d'un modèle différent avait été utilisée. Quatre-vingt-dix prothèses avaient été implantées de première intention et 12 en reprise d'une autre prothèse GUEPAR. Ces 90 patients étaient 51 hommes et 39 femmes, d'un âge moyen de 35 ans (12 à 75 ans).
Il s'agissait d'une résection pour tumeur maligne dans 80 cas : 55 ostéosarcomes (dont 5 juxta-corticaux, 1 radio-induit et 1 sur maladie de Paget), 12 fibrosarcomes ou histiocytofibromes malins, 9 chondrosarcomes, 2 sarcomes d'Ewing, 2 métastases osseuses. Dans 10 cas, la résection avait été réalisée pour traiter une tumeur à cellules géantes.
La résection avait intéressé le fémur distal 56 fois et le tibia proximal 34 fois, soient 66 prothèses de reconstruction du fémur distal et 36 prothèses de reconstruction du tibia proximal. Dans 3 cas, du fait d'une suspicion d'envahissement articulaire, la résection avait emporté l'articulation en bloc, en essayant de ne pas en ouvrir la synoviale. La longueur moyenne de résection était de 15,9 cm avec des extrêmes de 9 à 30 cm.
La voie d'abord utilisée a été de préférence interne, 62 fois plutôt qu'externe, 26 fois. Dans 2 cas une double voie, interne et externe a été utilisée.

La reconstruction a toujours fait appel à une prothèse de type GUEPAR, à charnière, en chrome-cobalt et toujours cimentée. Deux modèles différents ont été utilisés. La GUEPAR I, modèle d'origine, avec une articulation sans paliers, et un axe de Ø12 mm sans ergot de blocage, jusque en 1980. A partir de 1980, un second modèle, la prothèse GUEPAR II est apparu : il comportait alors un axe plus long et des queues plus longues et plus volumineuses. A partir de cette date, les modèles GUEPAR II et GUEPAR I ont été utilisés conjointement, en fonction de la taille des fémurs et des tibias receveurs. En 1981 est également apparu une modification de la charnière, dont l'axe avait un ergot de blocage et des paliers en polyéthylène, pour essayer de diminuer les phénomènes d'usure et de métallose, responsables du taux élevé de descellement des premières prothèses GUEPAR, utilisées dans les genoux dégénératifs. A partir de 1984 les paliers en polyéthylène ont été progressivement abandonnés au profit de paliers métalliques, puis eux même ont été délaissés en 1989 pour revenir à des prothèses sans palier, mais toujours avec ergot de blocage de l'axe, puis enfin, en 1992, le dessin de la charnière est revenu à celui du modèle initial, sans palier ni ergot. Sur l'ensemble des prothèses implantées, 33 avaient des paliers, 26 fois en métal, et 7 fois en polyéthylène.
Dans tous les cas, il s'agissait de prothèses non modulaires, monobloc, fabriquées sur mesure à la demande, et sans mécanisme rotatoire au niveau du tibia.

La reconstruction du défect diaphysaire a été assurée par une prothèse métallique massive dans 55 cas, soit 52 reconstructions fémorales et 3 reconstructions tibiales. La partie massive de reconstruction diaphysaire était raccordée à angle droit avec la partie intramédullaire cimentée dans les premiers modèles de prothèses fémorales, avant 1978 ; ces prothèses sont reconnaissables à leur collerette crénelée visible sur les radiographies. Dans 39 cas une allogreffe, congelée et irradiée a été utilisée pour manchonner la prothèse, 26 fois au niveau du tibia et 13 fois au niveau du fémur. Enfin, un manchon de matière plastique a été utilisé 8 fois, toujours au niveau tibial. La longueur moyenne de queue cimentée en intra-médullaire était de 16,5 cm, allant de 8 à 21 cm.

La continuité de l'appareil extenseur avait été interrompue ou fragilisée dans tous les cas de résection du tibia proximal et dans les 2 cas de résection du fémur distal extra-articulaires. Dans les 2 cas de reprise d'une résection tibiale, il avait également fallu reprendre la reconstruction de l'appareil extenseur par un procédé différent de la technique initiale, ce qui représente un total de 41 reconstructions de l'appareil extenseur. Les procédés de reconstruction ont été divers et plus ou moins associés entre eux. Il est difficile de distinguer les procédés qui relèvent de la fixation du tendon rotulien au segment jambier, de ceux qui relèvent du renforcement de cette fixation. Il y a eu 19 lambeaux de jumeau interne, selon une technique dérivée de celle décrite par Dubousset, 17 renforcements ou fixations aux tendons de la patte d'oie ou aux aponévroses restantes de jambe, 12 fixations du tendon rotulien à l'os de l'allogreffe tibiale, 6 fixations au tendon rotulien de l'allogreffe, 6 fixations au manchon plastique de la prothèse tibiale, 1 fixation sur la tête du péroné transféré sur le tibia. Dans les 2 cas de résection du fémur distal, l'appareil extenseur avait été reconstruit avec les tendons du biceps et du couturier. On peut séparer ces procédés de reconstruction d'une part en procédés «biologiques», faisant appel à une fixation ou un renfort par 1 ou des tendons vivants ou par 1 lambeau musculaire, et, d'autre part, en procédés «non biologiques» quand la fixation se faisait sur le tendon de l'allogreffe, sur l'os de l'allogreffe ou sur le manchon de plastique de la prothèse. Par ailleurs, le tendon rotulien du patient pouvait être fixé directement au squelette jambier, comme dans les sutures au manchon de la prothèse, au tendon de l'allogreffe ou à l'os de l'allogreffe, soit il pouvait n'être attaché qu'aux parties molles du segment jambier, sans point fixe sur le squelette, comme dans les sutures aux tendons de la patte d'oie ou au lambeau de jumeau.
Dans 64 cas sur 90 un médaillon rotulien avait été implanté, et dans 21 cas de résection du tibia proximal, une prothèse fémorale sans trochlée et sans médaillon avait été utilisée. Trois patellectomies ont été effectuées, dont 2 lors d'une résection articulaire monobloc et 1, lors d'une fracture per-opératoire de la rotule.

Dans 1 cas, l'importance de l'envahissement du creux poplité à imposé une résection vasculaire, reconstruite par pontage veineux.
Cinquante-cinq patients sur 90 avaient reçu une chimiothérapie, et 10 avaient eu de la radiothérapie avant d'être opérés. Treize patients avaient déjà subi une intervention en rapport avec leur pathologie tumorale avant la résection (à l'exclusion de la biopsie). Ces 13 interventions préalables consistaient en 6 curetages de la tumeur, 1 arthrodèse du genou montée par clou et ciment, 1 prothèse à glissement pour une tumeur à cellules géantes et 5 arthroscopies, faites, soit avant que le diagnostic de tumeur ne soit posé, soit pour évaluer l'envahissement intra-articulaire d'une tumeur connue. Nous rappelons qu'il y avait aussi 12 reprises de prothèse à charnière par prothèse GUEPAR.
Par ailleurs, il y avait 5 tumeurs fracturées en préopératoire, dont 2 après une intervention préalable.

Les résultats ont été évalués rétrospectivement par l'étude des dossiers cliniques et radiologiques, à 1an et au dernier recul disponible.
Six patients ont été perdus de vue avant 1 an de recul. L'analyse radiologique au dernier recul des patients suivis moins de 1,5 ans n'a pas été incluse. Les radiographies de 5 patients suivis plus de 4 ans ne sont pas disponibles et l'analyse des dossiers radiologiques portera donc sur 93 dossiers. Au dernier recul, nous avons considéré comme étant un échec prothétique toute amputation, arthrodèse ou changement d'une des pièces fémorale ou tibiale.

Résultats.

Le recul moyen après implantation prothétique était de 4, 3 ans, allant de 15 jours à 22 ans.
Au dernier recul, sur les 90 patients initialement opérés, 62 avaient une tumeur en rémission complète, 13 étaient vivants avec une maladie tumorale évolutive, 13 étaient décédés de leur tumeur et 2 étaient décédés d'une autre cause.

Complications per-opératoires :
• Une embolie graisseuse per-opératoire, a guérit sans séquelles.

• Il y a eu 1 fracture de rotule lors du scellement du médaillon rotulien qui a conduit à une patellectomie, et une rupture per-opératoire du tendon quadricipital.

Complications précoces :
• Il y a eu 4 paralysies accidentelles, immédiates, toujours sur le tronc ou l'une des branches du sciatique poplité externe. Dans 2 autres cas, la paralysie est apparue 48 heures après l'intervention.

• IL y a eu 3 complications vasculaires, concernant toujours l'artère tibiale antérieure, dont 1 interruption prouvée à l'artériographie sans conséquence clinique et 2 ayant entraîné une nécrose complète de la loge antérieure de jambe avec surinfection. Une de ces patientes avait eu une thrombose artérielle préopératoire au décours d'une cure de chimiothérapie intra-artérielle, mais la nécrose est apparue après l'intervention.

• Vingt et un genou sont restés raides en postopératoire : 4 ont été réopérés pour arthrolyse chirurgicale, 1 arthrolyse arthroscopique et 2 ont eu une mobilisation sous anesthésie générale. Les 14 autres genoux enraidis n'ont pas été traités et 3 ont progressivement récupérés 70 à 80° de flexion. Les 11 autres ont gardé une flexion inférieure à 50°.

La mobilité moyenne des genoux irradiés était de 60° de flexion, et celle des genoux non irradiés était de 90° de flexion. Parmi les 10 patients irradiés ayant conservé leur membre, 2 étaient complètement raides, 1 avait une mobilité médiocre et 7 avaient une mobilité correcte.

Les infections :
• Il y a eu 9 infections précoces dont 5 par désunion ou nécrose cutanée. Ces 9 infections précoces ont conduit à 6 infections persistantes.
Trois hématomes ont nécessité 2 évacuations chirurgicales et 1 évacuation par ponction.

• Il y a eu 7 infections tardives, 6 infections aiguës passées à la chronicité, et avec les 3 infection aiguës guéries, il y a donc eu un total de 16 infections sur l'ensemble de la série.

Les facteurs favorisant les infections ont été les reprises itératives, la radiothérapie, la localisation tibiale de la résection, les biopsies inadéquates, l'absence de lambeau de jumeau et la chimiothérapie.
Deux des infections sont survenues dans les suites d'un changement de prothèse et 1 lors d'une reprise pour problème mécanique. Les infections ont été plus fréquentes en cas de problèmes lié à une biopsie inadéquate ou surinfectée : 4 infections sur 13 biopsies à problèmes soit 30% contre 12 infections sur 89 genoux sans problème de biopsie, soit 13% d'infection. Les infections ont été plus fréquentes en cas de chimiothérapie péri-opératoire, puisqu'il y a eu 11 infections sur 55 genoux après chimiothérapie, soit 20%, contre 5

infections sur 42 genoux sans chimiothérapie, soit 12%. L'irradiation a également été un facteur prédisposant aux infections, avec 4 infections sur 12 genoux irradiés, soit 25% d'infection contre 12 infections sur 90 genoux non irradiés, soit 13% d'infections. En éliminant les genoux irradiés, il y a eu plus d'infection après résection du tibia proximal, soit 6 infections sur 30 tibias non irradiés (20%) contre 6 infections sur 60 fémurs non irradiés (10%). La réalisation d'un lambeau de jumeau interne d'emblée semble avoir eu un rôle protecteur contre l'infection dans les résections du tibia proximal puisqu'il y a eu 2 infections dans les 18 résections ayant eu un lambeau de jumeau interne contre 4 dans les 16 résections n'ayant pas eu de lambeau de jumeau d'emblée.

Les autres complications tardives :
• Il y a eu 13 descellements aseptiques, 5 au niveau du tibia et 8 au niveau du fémur. Trois des 5 descellements des pièces tibiales sont survenus après résorption ou fracture d'une allogreffe. Au niveau du fémur, si un descellement est survenu lors d'une fracture spiroïde du fémur, les 7 autres n'ont pas d'autre cause mécanique évidente, que l'usure de la charnière prothétique. Nous n'avons pas retrouvé de corrélation entre la longueur de queue scellée et la survenue d'un descellement aseptique.

• L'usure de la charnière a conduit à 18 laxités intra-axiales, dont la majorité sur des prothèses avec paliers. Il y a eu 13 laxités sur les 33 prothèses avec paliers, soit 39%, contre 5 laxités avec les 69 prothèses sans paliers, soit 7%. Dans le groupe des 27 prothèses avec paliers en acier, l'existence d'une usure de la charnière ou d'un descellement à conduit à 6 changements de prothèse, 2 prothèses sont laxes à 7 ans de recul, 2 ont des épanchements à répétition, 4 avaient un bon résultat à plus de 5 ans de recul et dans 11 cas le devenir de la charnière ne peut être jugé. Sur les 7 prothèses à paliers de polyéthylène, 1 a été changée à 11 ans de recul 2 ont eu un simple changement de leurs paliers, 1 a un bon résultat à 10 ans de recul et dans 3 cas le devenir de la charnière ne peut être jugé.
Dans le groupe des 69 prothèses sans paliers, il y a eu 4 changements de prothèse pour descellement aseptique. Parmi ces 69 prothèses, dans le sous groupe des 16 prothèses GUEPAR I originales, sans paliers ni ergot au niveau de l'axe, il n'y a eu qu'1 descellement fémoral aseptique, secondaire à une fracture, et 1 métallose qui a nécessité une synovectomie à 16 ans de recul. Dans ce groupe, 2 prothèses ont respectivement 21 et 22 ans de recul, sans jamais avoir été réopérées, avec un bon résultat fonctionnel dans les 2 cas. Il est trop tôt pour juger du résultat des prothèses sans paliers, ni ergot implantées depuis 1990.

• Il y a eu 5 fractures de queue, toujours au niveau fémoral, avec le premier modèle de prothèse massive, où la jonction entre le corps de la prothèse et la queue se faisait à angle droit. Il n'y a plus eu de fracture de queue de prothèse depuis le changement de dessin des queues de reconstruction fémorale. Une prothèse a du être reprise à cause du démontage de son clip et de son axe.

• Sur les 39 allogreffes implantées, 15 ont eu une évolution satisfaisante, 10 ont présentées une résorption partielle, 6 se sont complètement fracturées, 5 ont du être enlevées à cause d'une infection et 3 n'ont pas un recul suffisant pour donner de résultat. Dans le groupe des 39 prothèses manchonnées d'allogreffe, 6 ont du être reprises pour descellement aseptique, soit 15%, contre 5 dans le groupe des 63 prothèses non manchonnées d'allogreffe, soit 8%. Le nombre d'infection a été de 8 sur les 39 prothèses manchonnées d'allogreffes (20,5%), contre 8 dans les 63 prothèses non manchonnées (12,7%).

• Les reconstructions de l'appareil extenseur, que nous avons appelées «biologiques», ont fait appel à un lambeau de jumeau interne, à un renfort par les tendons de la patte d'oie, ou par les aponévroses de jambe dans 27 cas. Dans ce groupe, 18 genoux avaient une extension active complète ou un déficit de moins de 10°, 5 avaient un déficit d'extension active de 10° ou plus et 4 ont eu une rupture complète de l'appareil extenseur. Dans le groupe des 9 genoux sans reconstruction biologique de l'appareil extenseur, quand le tendon rotulien était suturé sur le tendon de l'allogreffe, ou directement sur l'allogreffe ou le polyéthylène de la prothèse, seuls 3 genoux avaient une extension active complète, 2 avaient un déficit de plus de 10° d'extension, et 4 ont eu une rupture complète de l'appareil extenseur. Soit 33% de résultats insuffisants dans le groupe des reconstructions dites «biologiques» contre 66% dans le groupe des reconstructions non biologiques.Dans les 12 cas ou la fixation de l'appareil extenseur se faisait seulement sur des parties molles au niveau du segment jambier, il n'y a eu qu'un seul déficit d'extension active du genou et aucune rupture de l'appareil extenseur. Dans les 24 cas ou la fixation de l'appareil extenseur se faisait directement sur le squelette jambier, il y a eu 6 déficits d'extension active et 8 ruptures de l'appareil extenseur.
Deux genoux ont du être réopérés à cause d'une instabilité de rotule et ont eu un recentrage de l'appareil extenseur.

• Parmi les 37 genoux où l'on n'avait pas implanté de médaillon rotulien, 8 présentaient des douleurs rotuliennes modérées au dernier recul, mais aucun n'a été repris exprès pour scellement d'un médaillon rotulien. Les douleurs fémoro-patellaires semblent avoir été légèrement plus fréquentes avec les pièces fémorale sans trochlée, puisque 5 genoux sur 20 avaient des douleurs rotuliennes dans ce groupe, contre 3 sur 17 dans le groupe des genoux sans pièce rotulienne mais avec trochlée. Le fait que la voie d'abord ait été interne ou externe n'a eu aucune influence sur les douleurs rotuliennes au dernier recul, puisqu'il y avait 4 syndromes fémoro-patellaires sur les 30 voies externes (13%) et 11 après les 71 voies internes (15%).
Dans le groupe des 65 genoux où un médaillon rotulien avait été implanté, seuls 2 ont des douleurs rotuliennes, mais, 2 patients ont eu des fractures de rotule, 4 médaillons rotuliens sont descellés dont 1 a été repris, et 1 patellectomie a du être effectuée à cause d'une fracture lors de la mise en place du médaillon.

• Il y a eu 17 récidives locales, qui ont conduit à 10 résections itératives, 4 amputations et qui n'ont pas été réopérées 3 fois. Sur ces 17 patients, 7 sont décédés au dernier recul. Les récidives ont été plus fréquentes après fibrosarcome ou MFH, puisque 6 ont récidivé sur les 12 opérés. ($P < 0,05$).

• Au dernier recul, seules 40 des 90 prothèses initialement implantées n'avaient jamais été réopérées et parmi ces 40 prothèses non réopérées, seules 14 avaient plus de 3 ans de recul. Les autres 50 prothèses avaient toutes été réopérées au moins 1 fois, soit un total de 94 réinterventions. Les causes de ces réinterventions étaient mécaniques 54 fois, infectieuses 22 fois et tumorales 18 fois. Nous ne détaillerons pas le catalogue de toutes les différentes réinterventions réalisées. Parmi ces réinterventions, 66 avaient permis la conservation de la prothèse contrairement aux 28 autres, définies comme des échecs prothétiques. Ces 28 échecs se répartissaient en 18 changements de prothèse, 7 amputations (dont une sur une prothèse déjà changée) et 3 arthrodèses. L'analyse actuarielle, nous montre que la probabilité pour qu'une prothèse soit encore en place à 10 ans est de 49%. Les causes de ces reprises, étaient mécaniques 17 fois, infectieuses 6 fois et tumorales 5 fois. Finalement, sur 90 cas où la conservation du genou avait initialement été tentée, il y en a eu 10, où, soit l'articulation, soit

le membre avaient du être secondairement sacrifiés. La moitié de ces 10 échecs étaient due à une infection.

LA SERIE DE SAINT-VINCENT

Patients et méthode

De Juin 1981 à Janvier 1986, 53 patients ont eu 1 résection du genou pour ostéosarcome avec reconstruction par prothèse massive à charnière. Il s'agissait de 29 sujets de sexe masculin et de 24 de sexe féminin, d'un âge moyen de 15 ans, avec des extrêmes de 9 à 27 ans. Sur ces 53 ostéosarcomes, 42 étaient de type commun, 4 étaient chondroblastiques, 2 télangiectasiques, 1 fibroblastique, 1 anaplasique, 1 paraostéal chimiosensible et 2 étaient survenus dans le cadre d'une ostéosarcomatose. Six tumeurs étaient déjà métastatiques lors du diagnostic. Selon Enneking, il y avait donc 1 lésion de grade I, 2 lésions de grade IIA, 44 lésions de grade IIB, et 6 de grade III.
La résection a concerné le fémur distal 38 fois, le tibia proximal 14 fois et dans un cas de lésion du tibia proximal métastasée au fémur distal, la résection a emporté l'extrémité distale du fémur et le tibia proximal. Dans 2 autres cas il existait une suspicion d'envahissement intra-articulaire, et la résection a été extra-articulaire, monobloc, sans ouverture de la synoviale.
Tous les patients ont eu une chimiothérapie pré- et postopératoire, selon 3 protocoles différents : 37 ont reçu le T10 de Rosen, 4 le T7 et 12 une association d'Adriamycine et de Cis-platine dont 2 avec une cure de chimiothérapie intra-artérielle. Deux patients avaient eu une radiothérapie préopératoire à des doses respectives de 20 et 27 Grays.
La résection avait été réalisée le plus souvent par voie interne seule, dans 46 cas et plus rarement par une double voie, combinant un abord externe et un abord interne 7 fois. La longueur moyenne de la résection était de 20 cm avec des extrêmes de 12 à 29 cm.

Dans les résections du tibia proximal, la reconstruction de l'appareil extenseur a toujours fait appel au lambeau de jumeau interne, (Dubousset 1985), selon le procédé «A» 8 fois et selon le procédé «B» 7 fois.

Reconstruction de première intention :
La reconstruction a fait appel à 4 modèles différents de prothèses contraintes, soit des prothèses à charnière de type GUEPAR I, 18 fois ou GUEPAR II 30 fois, soit des prothèses sans charnière à proprement parler, 3 prothèses Lagrange-Letournel et 2 prothèses GSB. Sur ces prothèses de première intention, 41 avaient des paliers en polyéthylène et 12 n'avaient pas de paliers. Quinze de ces prothèses avaient un mécanisme rotatoire. Toutes ces prothèses étaient fixées à l'os par cimentage intra-médullaire et aucune ne comprenait de mécanisme permettant la croissance.
La reconstruction du défect diaphysaire a été réalisée avec une prothèse à segment massif en métal 21 fois, avec une prothèse manchonnée de plastique 30 fois, et plus rarement avec une prothèse manchonnée d'allogreffe 1 fois, ou de ciment 1 fois.
La longueur moyenne de queue cimentée était de 14,3 ± 3,2 cm.
Reconstruction de deuxième intention :
Comme nous le verrons dans l'exposé des résultats, 23 des prothèses initialement implantées ont été reprises par une nouvelle prothèse et parmi ces 23 prothèses de reprise, 4 ont du être a nouveau changées, soit un total de 79 prothèses pour l'ensemble de la série. En tenant compte de ces prothèses de reprise, il y a eu en tout 20 prothèses de type GUEPAR I, 51 prothèses de type GUEPAR II, 4 prothèses Lagrange-Letournel, 2 prothèses GSB et 3 prothèses DIMSO.

En tout, 21 prothèses avaient un mécanisme rotatoire. La reconstruction du défect diaphysaire a fait appel a 37 manchons de plastique, 31 queues massives en métal, 11 allogreffes et 1 manchon de ciment.
Les résultat ont été évalués de façon rétrospective, par étude des dossiers cliniques et radiologiques. Les résultats fonctionnels ont été évalués au dernier recul disponible, selon le score de Enneking. Une amputation ou 1 arthrodèse du genou étant de toute façon considérées comme un échec. Les dossiers radiologiques sont complets avec des radiomensurations en charge dans 36 dossiers à 1 an de la résection et dans 46 dossiers au dernier recul. La réponse à la chimiothérapie a été évaluée selon les critères de Huvos, mais nous avons regroupé les 4 grades d'origine en 2 groupes, les bons répondeurs, correspondant à au moins 95% de nécrose tumorale et les mauvais répondeurs en dessous de ce seuil.

RESULTATS

Le recul moyen depuis la résection était en moyenne de 7,5 ans, allant de 4 mois à 14 ans. Sept patients ont été perdus de vue avant 10 ans de recul, et 16 sont décédés, soit 23 patients suivis moins de 10 ans.

Résultats oncologiques :

La résection a été considérée comme large dans 47 cas, marginale 2 fois et contaminée 4 fois. Une de ces résections incomplètes était due à une localisation au niveau de la tête du péroné au cours d'une ostéosarcomatose, 1 était due à une contamination intra-articulaire après fracture pathologique du condyle interne, curetée et ostéosynthésée par plaque, 1 autre était secondaire à un curetage comblement fait ailleurs, avant la résection et la dernière était due à une skip-métastase du tibia distal que le bilan d'imagerie de l'époque avait manqué. L'examen histologique ultérieur de cette lésion avait montré une nécrose complète par la chimiothérapie, mais la patiente est décédée de métastases pulmonaires sans récidive locale. Les 3 autres résections incomplètes ont conduit à des récidives locales.
Il y a donc eu 4 récidives locales ou régionales, dont 3 déjà citées, et la dernière chez un patient aux antécédents de rétinoblastome, mauvais répondeur à la chimiothérapie. Deux récidives locales ont été réopérées : 1 a été reprise par résection du péroné, et l'autre par amputation. De ces 4 patients, 3 sont décédés et le patient amputé a été perdu de vue.
Six patients ont fait une fracture pathologique avant le début du traitement ou en cours de chimiothérapie. Ces fractures ont été traitées par immobilisation plâtrée, et les 6 patients étaient en rémission au dernier recul. Une patiente déjà citée a fait une fracture pathologique du condyle interne, a eu un traitement par curetage avec ostéosynthèse par plaque et est finalement décédée.

Sur l'ensemble de la série, 23 patients avaient des métastases, dont 17 secondairement et 6 d'emblée. Six de ces 23 patients étaient en rémission au dernier recul, 2 étaient vivants avec maladie évolutive et 15 étaient décédés.
Sur les 6 patients qui avaient initialement des métastases, 4 sont décédés et 2 étaient en rémission au dernier recul. Sur les 17 patients qui ont fait des métastases secondairement, 11 sont décédés, 2 sont vivants mais avec une maladie évolutive et 4 sont en rémission. Douze patients ont eu une thoracotomie pour métastases, 5 sont en rémission au dernier recul, 2 sont vivants avec une maladie évolutive et 5 sont décédés. Quand les métastases étaient seulement pulmonaires, le taux de décès était de 7 sur 13, alors qu'il était de 7 sur 9 en cas de métastases de localisation multiple.

Dans 35 cas où les radiographies initiales montrent clairement l'état du cartilage de croissance et en excluant les cas ou il était fusionné, la tumeur le dépassait dans 9 cas et le respectait dans 26. Sur ces 26 cas où le cartilage de croissance était respecté, 21 patients étaient en rémission et 5 étaient décédés au dernier recul, contre 2 patients en rémission et 7 décédés sur les 9 où le cartilage de croissance était dépassé.

Nous connaissons la réponse à la chimiothérapie de 50 tumeurs sur les 53 opérées. Trente et un ont été jugées «bon répondeur» et 19 «mauvais répondeur». Sur les 31 bons répondeurs, 25 patients étaient en rémission et 6 étaient décédés au dernier recul, contre 8 patients en rémission, 2 vivants avec une maladie évolutive, et 9 décédés parmi les 19 mauvais répondeurs.
Au dernier recul, 34 patients étaient en rémission complète, 16 étaient décédés et 3 étaient vivants avec une maladie évolutive. L'analyse actuarielle a montré une probabilité de 71,6% de survie à 10 ans de recul (± 12,5%).

Résultats prothétiques :

Complications précoces :
Il y a eu 3 complications neurologiques, toujours sur le tronc ou les branches du sciatique poplité externe. Dans 1 cas le déficit s'expliquait par un allongement de 2 cm du à la prothèse.
Il n'y a eu aucune complication vasculaire, ni thromboembolique dans cette série.

Raideurs :
Six patients sur les 52 opérés sont restés raides en postopératoire, avec une flexion n'atteignant pas 50°. Deux sont décédés rapidement, 1 a récupéré progressivement 80° de flexion, et 3 ont eu une arthrolyse chirurgicale qui leur a permis de récupérer de 75 à 100° de flexion.

Infections :
Trois patients ont eu une nécrose cutanée après la résection. Deux de ces patients ont guérit par excision-suture de la zone nécrotique, et le troisième a développé une infection profonde.
Trois autres patients ont eu une infection profonde, 1 fois par contamination hématogène lors d'une septicémie au cours de la chimiothérapie, 1 fois par surinfection d'une banale plaie du genou, et 1 fois par infection lors d'un changement de prothèse initialement non infectée.
Ces 4 infections profondes ont été traitées soit, dans le cas de contamination hématogène, par ponction et antibiotiques, avec succès, soit dans les 3 autres cas par changement de prothèse. Une seule de ces 3 prothèses changées a finalement guérit de son infection, 1 autre ayant abouti a une amputation après de nombreuses interventions dont une tentative d'arthrodèse, et la dernière a eu 1 arthrodèse du genou.

Appareil extenseur :
Sur les 14 patients ayant eu une résection du tibia proximal, 5 avaient un déficit d'extension supérieur à 10° au dernier recul, et 2 avaient été réopérés par plicature de l'appareil extenseur.
Sur les 53 patients opérés initialement, 8 ont vu apparaître tardivement des douleurs de rotule. Une patiente a eu un recentrage de la rotule pour instabilité douloureuse et 5 patients qui n'avaient pas eu initialement de médaillon rotulien ont eu secondairement un resurfaçage de la rotule. Cette arthroplastie rotulienne n'a jamais été isolée, mais toujours réalisée en association avec un changement de pièce intra-médullaire ou de palier. Une patiente a eu un changement complet de prothèse à cause de douleurs rotuliennes, et sa prothèse sans trochlée a été remplacée par une prothèse avec trochlée.

Complications mécaniques :
Il y a eu 4 fractures ou plicatures de queues fémorales, et 3 fractures de la tige tibiale rotative. Trois des 4 prothèses de Lagrange-Letournel se sont cassées et, la dernière n'a pas eu le temps de casser, le patient étant décédé rapidement.

L'usure de la charnière a imposé le changement des paliers en polyéthylène dans 24 cas et le changement d'une pièce tibiale usée dans 3 cas. Le délai moyen de changement des paliers a été de 5 ans et demie, allant de 2 à 11 ans. Seule une prothèse ayant plus de 10 ans de recul n'a pas eu de changement de paliers. Quatre prothèses de type GUEPAR I, sans paliers, sont encore en place, sans signe de descellement, à plus de 7 ans de recul, mais 2 présentent une laxité intra-axiale clinique. Il est impossible de corréler de façon statistiquement significative l'usure de la charnière et l'axe mécanique du membre après implantation prothétique. Tout au plus peut-on remarquer que les prothèses non descellées ou n'ayant pas eu de changement de paliers à plus de 7 ans de recul avaient toutes un axe mécanique neutre ou en valgus, alors que les paliers des prothèses ayant un axe mécanique en varus ont toujours dus être changés.

Il y a eu 11 descellements fémoraux aseptiques et seulement 1 descellement tibial aseptique. Sept de ces genoux ont été repris par nouvelle prothèse. Dans 9 de ces 11 descellements fémoraux, on peut retrouver une cause probable : 2 concernaient des prothèses avec 8 cm de queue cimentée, 1 concernait une prothèse mal cimentée, 4 concernaient des prothèses en varus de 3° ou 4°, dans 1 cas il s'agissait d'une prothèse déjà reprise pour descellement, dans 1 cas il existait une usure des paliers, et dans les 2 derniers cas nous n'avons pas d'explication évidente au descellement.
Sur l'ensemble de la série, un aspect de résorption de l'os cortical autour de la queue de prothèse, à proximité de la section diaphysaire a été notée 14 fois. Dans 12 de ces 14 cas, il s'agissait d'enfants de moins de 15 ans au moment de l'implantation.

Fractures du fémur :
Une patiente a eu une fracture de la diaphyse fémorale au dessus de sa queue de prothèse.

Allogreffes :
La prothèse a été manchonnée d'une allogreffe congelée, dans 11 cas, 1 fois de première intention et 10 fois lors de la reprise d'une première prothèse. Dix allogreffes avaient été utilisées au niveau du fémur et 1 au niveau du tibia. Sur ces 11 allogreffes, 9 se sont partiellement résorbées, 2 ont parfaitement consolidé avec l'os receveur et ne se sont pas résorbées, et 2 se sont infectées. Sur les 3 prothèses ayant moins de 10 cm de queue cimentée, la seule qui ne se soit pas descellée avait eu une allogreffe lors de la reprise de sa queue fémorale. A contrario, sur les 11 prothèses manchonnées d'allogreffe 4 sont descellées au dernier recul.
La mobilité moyenne en flexion 1 an après implantation d'une allogreffe était de 94°, identique à celle du reste de la série. L'utilisation d'allogreffe n'a donc pas entraîné de limitation significative des mobilités articulaires.

Prothèses rotatives :
Quinze prothèses rotatives ont été implantées de première intention et 6 lors de reprises, soit 21 prothèses rotatives en tout. Ces 21 prothèses se sont compliquées de 3 fractures du mécanisme rotatoire qui ont imposé une reprise chirurgicale et de 3 descellements aseptiques soit 14% ce qui est identique au taux de descellement aseptiques du reste de la série. Les complications mécaniques après prothèse rotatoire ont donc été plus nombreuses sans qu'il y ait de diminution significative du taux de descellement.

Nombre et causes de réopération :
Seuls 12 des 53 genoux initialement traités n'ont pas été réopérés, mais aucun n'avaient été suivi plus de 3 ans. Tous les genoux suivis au delà de 3 ans ont été réopérés au moins 1 fois. Le nombre total de réopérations pour l'ensemble de la série a été de 114.

Sur les 53 prothèses initialement implantées, 23 ont été changées, il y a eu 2 amputations, une arthrodèse, et seulement 27 prothèses sont encore en place au dernier recul. L'analyse actuarielle nous montre que la probabilité pour qu'une prothèse soit encore en place à 10 ans de recul est de 49,8 ± 1,5%.
Les causes d'échec des prothèses ont été mécaniques 21 fois, infectieuses 4 fois, et tumorale 1 fois.

Résultats fonctionnels :

Les résultats fonctionnels ont été bons ou excellents dans 34 cas, avec même 8 patients qui pratiquent une activité sportive, et moyens ou mauvais dans 8 cas, dont 2 patients amputés et un arthrodèsé. Onze patients ont été perdus de vue ou sont décédés avant 2 ans de recul.
Chez 29 patients de moins de 15 ans lors de la résection, l'inégalité finale de longueur des membres inférieurs était en moyenne de 2,5 cm (0 à 3,9). Aucun des enfants de cette série n'a eu de prothèse de croissance, mais 17 ont eu une épiphysiodèse du membre controlatéral.

DISCUSSION DES SERIES DE COCHIN ET DE SAINT VINCENT

L'analyse actuarielle de nos prothèses à montré une probabilité de survie de la prothèse initialement implantée, identique à 10 ans dans les séries de Saint-Vincent et de Cochin, soit 49%. Moins d'une prothèse sur 2 est encore en place à 10 ans ! Ces taux de survie sont très inférieurs à ceux des prothèses à glissement utilisées dans la gonarthrose, mais les conditions de fonctionnement de la prothèse, ainsi que l'âge et l'activité des patients sont très différents. Certaines séries de prothèses à charnière, utilisées en pathologie tumorale ont des taux de survie également supérieurs à ceux que nous rapportons (Roberts 1991, Bradish 1987). Il se peut que l'explication en soit la différence des pathologies en cause, les patients de nos 2 séries étant plus souvent atteints de tumeurs malignes que dans d'autres études. Mais il se peut également que ces différences soient liées à des conceptions ou des fabrications différentes des prothèses. En effet, le recensement des complications survenues chez nos patients, et des causes de reprise chirurgicale, nous a montré qu'elles étaient le plus souvent, secondaires à des défaillances mécaniques de la prothèse.
L'une des premières causes de ces complications, et ce, dans beaucoup d'autres séries de reconstruction du genou par prothèse après résection pour tumeur, est la charnière elle-même (Aubriot 1981, Capanna 1994). Dans la série de Cochin, l'introduction des paliers et des axes avec ergots, s'est accompagnée d'une augmentation du taux de laxités intra-axiales, de métalloses, et de descellements prothétiques. Les charnières à paliers en polyéthylène ont eu une durée de vie plus courte que les autres, mais le simple changement des paliers s'il est fait à temps, permet de ne pas remplacer l'ensemble des pièces prothétiques, alors que les charnières à paliers acier, ont du être changées dans 25% des cas pour usure et métallose.

La solution de remplacer régulièrement les paliers en polyéthylène, comme cela est réalisé à Saint-Vincent, ne semble plus acceptable pour le patient ni pour le chirurgien en raison des

risques, en particuliers infectieux, que font prendre ces opérations itératives. Le taux de reprise pour usure des premières prothèses, avec leur charnière simple, sans paliers ni ergots, a été très faible et 2 de ces prothèses, implantées à Cochin ont même plus de 20 ans de recul, sans aucune réintervention. L'une des solutions possibles semble donc le retour aux premières prothèses GUEPAR, avec axe simple, ou à des prothèses de principe similaire de plus grande taille. Une autre solution serait d'utiliser des charnières avec un axe complètement recouvert de polyéthylène, et pas seulement au niveau des paliers, ce qui améliorerait la répartition de la charge au niveau du polyéthylène. C'est ce qui a déjà été proposé par d'autres. Certains se sont tournés vers des mécanismes d'articulation différents, moins contraints, mais ceux qui sont sur le marché ne semble pas avoir permis de résoudre tous les problèmes. L'utilisation de nouveaux matériaux, comme l'alumine, est une autre voie de recherche.

Il n'y a plus eu de rupture de queue de prothèse dans la série de Cochin depuis la modification de forme des queues fémorales initiales dont 5 s'étaient fracturées. Chez les enfants, les ruptures de queues de prothèse ont continué malgré l'abandon des premières queues fémorales GUEPAR. Cela peut s'expliquer par la nécessité d'utiliser des queues de petite dimension chez des enfants qui n'ont pas fini leur croissance, et qui se retrouvent quelques années plus tard avec des prothèses sous dimensionnées en regard à leur poids d'adulte ou d'adolescent.

Le taux d'infections de la série de Saint-Vincent est comparable à celui d'autres études de prothèse en pathologie tumorale, mais il reste très élevé si on le compare à celui des arthroplasties du genou pour gonarthrose, alors que le taux d'infections de la série de Cochin est plus élevé. Ce taux d'infections diminue de façon significative si l'on élimine les patients préalablement irradiés. De même, à Cochin, les infections ont été plus fréquentes en cas de chimiothérapie qu'en son absence. D'autres facteurs favorisants comme la durée de l'intervention, qui comprend une dissection parfois longue et le sacrifice des parties molles péri-prothétiques sont aussi retrouvés. Les infections ont été plus fréquentes après résection tibiale que fémorale. La couverture par les parties molles après résection du tibia proximal est de moins bonne qualité qu'après résection fémorale, et le rôle de ce défaut de couverture par les parties molles est confirmé par l'effet protecteur des lambeaux de jumeau interne. Nous utilisons le lambeau de jumeau interne de façon systématique dans les résections du tibia proximal depuis quelques années, à Cochin et depuis toujours à Saint-Vincent.
L'augmentation du nombre d'infections en cas de biopsie inadéquate, imposant des sacrifices cutanés et des parties molles péri-prothétiques, montre bien l'intérêt de faire la biopsie au sein d'une équipe habituée à la chirurgie tumorale, et si possible par le chirurgien qui fera la résection.
Deux des infections de Cochin, et 1 de Saint-Vincent sont survenues secondairement lors d'une réintervention pour problème mécanique, ce qui souligne s'il en était encore besoin, le danger de ces reprises itératives. L'augmentation du recul des prothèses doit faire craindre l'augmentation du taux d'infections tardives, par le biais de reprises chirurgicales pour raison mécanique, et donc fait augmenter le risque d'arthrodèse ou d'amputation secondaire.

L'étude de ces 2 séries met en évidence la nécessité d'utiliser un procédé de reconstruction de l'appareil extenseur «biologique», avec du tissu vivant. A Cochin, la fixation du tendon rotulien «souple», aux parties molles de la jambe a donné de meilleurs résultats que la fixation rigide directement sur le squelette jambier. Cela condamne pour nous l'utilisation des tendons rotuliens d'allogreffe tibiale qui nous ont donné le plus de complications. Des différents procédés de reconstruction de l'appareil extenseur que nous ayons utilisé, le seul qui combine les avantages d'une reconstruction biologique, d'une fixation souple et d'une bonne

couverture de la prothèse au niveau tibial est le lambeau de jumeau interne, qu'il soit détaché de son insertion condylienne, ou qu'il soit détaché du tendon d'Achille et retourné (Dubousset 1985). Ce procédé impose un renforcement par les tendons de la patte d'oie et, si possible, par les aponévroses restantes de la jambe, car il n'est pas suffisant à lui seul. La durée d'immobilisation après reconstruction de l'appareil extenseur, a été de 3 à 4 semaines chez les malades opérés à Saint-Vincent et revus pour cette étude. Nous avons vu que le nombre de défauts significatifs d'extension active du genou était alors de 5 sur 15, et que 2 patients avaient du être réopérés pour retension de l'appareil extenseur. Nous avons allongé la période d'immobilisation qui est maintenant de 4 à 6 semaines et nous ne voyons plus ces défauts d'extension active, à Saint-Vincent.

Si l'absence de resurfaçage rotulien est à l'origine d'un certain nombre de douleurs fémoro-patellaires, elles n'ont jamais motivé de réintervention en elles-mêmes, bien qu'un certain nombre de médaillons aient du être implantés de seconde intention, tant à Cochin, qu'à Saint-Vincent de Paul. L'implantation systématique d'un médaillon rotulien a de son côté été à l'origine de quelques complications. Les fractures de rotule ont été plus fréquentes après implantation d'un médaillon. Un médaillon a du être changé car descellé, alors que 3 autres montrent des signes radiologiques de descellement. L'étude de ces 2 séries ne permet pas de conclure de façon formelle sur l'indication du remplacement rotulien. De nombreuses études, destinées à vérifier l'utilité des médaillons rotuliens dans les arthroplasties pour genou dégénératif, ont été publiées, et certaines concluent à l'absence de différence significative entre resurfaçage rotulien et absence de resurfaçage (Enis, Abraham). Hormis les cas de résection extra-articulaire emportant la moitié de la rotule, ou en cas de douleurs fémoro-patellaires préexistantes, l'indication du resurfaçage nous semble donc subjective, et affaire de conviction personnelle. L'idée selon laquelle la dénervation rotulienne produite par les voies d'abord internes serait une des raisons du faible taux de douleurs fémoro-patellaires après ces prothèses pour résection tumorale n'est pas confirmée par notre étude, puisque ces douleurs ont été les mêmes que l'abord ait été interne ou externe (Baudet 1981).

Le manchonnage des queues de prothèse par allogreffe n'a pas diminué les taux de descellement aseptique mais semble les avoir même augmenté, ainsi que les complications infectieuses. Il est maintenant clairement démontré qu'il n'y a pas de réhabitation en profondeur des allogreffes et l'espoir de reconstituer un stock osseux après la résection tumorale est donc vain.

L'étude de nos opérés nous a montré qu'il ne fallait plus manchonner les queues de prothèses ni avec des allogreffes irradiées et congelées, ni avec des allogreffes simplement congelées (Dubousset). Leurs propriétés mécaniques ne leur permettaient même pas de diminuer les contraintes au niveau des scellements ce qui était une autre utilité supposée des allogreffes. Des procédés de conservation différents permettent peut-être d'utiliser des allogreffes à cette fin, mais nous n'en avons pas l'expérience.

La fixation des queues de prothèses par cimentage est fiable, comme l'ont montré les séries publiées d'arthroplasties de hanche (Roberts 1991). Cette fixation par queues centro-médullaires cimentées est même de plus en plus utilisée dans les prothèses du genou à glissement, et la fixation sans ciment de ces dernières a été abandonnées par certaines équipes. Dans les reconstructions du genou par prothèse massive, la faillite du scellement a exceptionnellement été à l'origine d'un échec. Certains auteurs ont proposé une fixation sans ciment des queues de prothèse massive du genou, sans que nous n'y voyons d'avantage décisif (Capanna 1994, Kotz 1986). La plupart de nos descellements étaient secondaires à une

usure de la charnière, ou à une infection. L'ablation de ces prothèses cimentées se fait sans grandes difficultés, les queues étant soit droites, soit légèrement recourbées. Leur ablation n'impose pas de sacrifice osseux supplémentaire, mais en cas d'infection il est nécessaire de retirer l'ensemble du ciment intra-médullaire ce qui peut être laborieux. Par contre, l'ablation d'une queue intra-médullaire sans ciment, peut nécessiter de fendre complètement le fût diaphysaire si elle est bien incorporée à l'os, et cela nous semble condamner l'utilisation de ce type de prothèses.
Il a été prouvé que l'un des mécanismes du descellement des prothèses cimentées est la réaction macrophagique aux particules d'usure du polyéthylène. Pour éviter la migration de ces particules d'usure de la charnière prothétique le long des queues de prothèses de genou, certains ont proposé dès 1985, de manchonner la jonction entre la zone extra-médullaire de la queue et la zone cimentée par un anneau poreux réhabitable par l'os receveur et qui formerait une barrière étanche à la migration de ces particules (Sim1987, Bobyn 1995).

Les problèmes mécaniques survenus chez nos patients ont été, comme nous l'avons déjà dit, le plus souvent en rapport avec l'usure de la charnière, et pas de façon évidente en rapport avec des excès de contraintes aux interfaces prothèse/os, hormis les cas de mauvais scellement évident ou de fractures d'allogreffes. L'utilité d'un mécanisme rotatoire au niveau tibial ne nous semble donc pas déterminante, mais risque même de rajouter un risque de faillite mécanique supplémentaire, comme l'a montré l'étude de la série de Saint-Vincent.
L'avantage de pouvoir changer la charnière sans changer les queues intra-médullaires est séduisant, mais impose le recours à des prothèses modulaires. La fiabilité mécanique des cônes morses a été testée à grande échelle dans les prothèses de hanches mais pas au niveau du genou où les conditions mécaniques sont très différentes. Des prothèses modulaires à cône morse ont été utilisées à Saint-Vincent, mais de façon trop récente pour que leurs résultats soient inclus à la série publiée ici. Ces cônes morses ont été à l'origine de démontages de prothèses et de métalloses par corrosion au niveau du cône. L'utilisation de prothèses monobloc a l'avantage de supprimer le risque de démontage ou de corrosion des cônes morses ou des autres moyens de fixation des différents éléments des prothèses modulaires, et nous y sommes donc restés fidèles.

Résorption des corticales chez l'enfant :
L'étude de la série de Cochin nous a montré qu'il y avait relativement peu de résorptions des corticales autour des queues de prothèses, car il s'agissait le plus souvent d'adultes. En effet, dans la série de Saint-Vincent, 13 des 15 cas de résorptions des corticales se sont produites chez des patients de moins de 15 ans, dont le squelette a encore d'importantes capacités de remodelage. Une autre explication à la plus grande résistance de l'os adulte à ces résorptions corticales pourrait également être la plus grande rigidité de l'os adulte. Il a en effet été montré qu'un des éléments qui expliquait les résorptions corticales autour des implants était la différence de rigidité entre l'os et l'implant (Sumner 1991). Il n'y a jamais eu de complications en rapport avec ces résorptions corticales mais il est probable que cela risque de poser de nombreux problèmes lors des changements de prothèses, surtout s'il n'y a pas de descellement des queues. La tenue d'une nouvelle prothèse dans un os raréfié et fragilisé par l'ablation du ciment précédent pourra être aléatoire. Nous n'avons pas trouvé de solution à cette résorption osseuse, si ce n'est de limiter l'épaisseur des queues des prothèses.

Prothèses de croissance :

Dans cette étude, aucun patient n'a eu de prothèse de croissance. Les problèmes d'inégalité de longueur ont été traitées par épiphysiodèse du membre contro-latéral, chez 17 patients.

L'inégalité de longueur moyenne, a été de 2,5 cm chez les patients opérés avant l'âge de 15 ans. Les tables de Anderson (Anderson 1963) nous montrent que le sacrifice des cartilages de conjugaison du genou, fémur distal et tibia proximal serait responsable d'une inégalité finale moyenne de 11,8 cm, chez un garçon de 10 ans. Nous n'avons jamais réalisé d'allongement du squelette restant de ces membres opérés, et ce type de traitement est rendu impossible par la présence de la prothèse, en raison surtout du risque infectieux. Cela n'a été proposé qu'après chirurgie conservatrice n'utilisant pas les prothèses internes (Gonzales 1995). L'importance de cette perte de longueur prévisible du membre nous a amené a utiliser des prothèses de croissance, depuis 1986, qui ne sont pas étudiées dans cette série, et d'autre part d'utiliser une prothèse qui ne sacrifie pas le cartilage de croissance, du côté non réséqué. Ces prothèses qui ne sacrifient pas de cartilages de croissance ont des queues fines, lisses, avec un ancrage seulement épiphysaire et pas de cimentage diaphysaire. L'allongement des prothèses dites de croissance nécessite une réintervention ce qui est un facteur de risque infectieux. Nous avons pu obtenir des allongements allant jusqu'à 8 cm, mais au prix de 4 réopérations. En plus de l'inconfort et du risque de ces réinterventions successives, un autre inconvénient de ces prothèses est la fiabilité incertaine dans le temps de leur mécanisme, qui devenait souvent impossible à allonger, ou qui se cassait. Dans certains cas, la rupture du pas de vis de la queue télescopique entraînait une perte brutale de longueur, et dans d'autre cas, la rupture complète de la queue était facilitée par la présence du pas de vis qui la fragilisait. Un autre défaut de ces prothèses télescopiques est le caractère extemporané de leur allongement, ce qui fait courir un risque de complication neurologique. Il est indispensable de prendre la précaution de toujours laisser le genou fléchi dans les suites immédiates de l'allongement, pour diminuer la tension des parties molles et surtout sur le sciatique poplité externe. Nous avons récemment commencé à utiliser des prothèses à allongement électromagnétique, percutané, qui, d'une part peut être progressif et surtout n'oblige pas des réopérations itératives. Il est encore trop tôt pour savoir si ces prothèses sont suffisamment fiables pour en conseiller l'usage.

Résultats fonctionnels :

Nous n'avons pas pu évaluer de façon suffisamment fiable les résultats fonctionnels des prothèses implantées à Cochin, car le recueil des données était orienté vers l'étude des complications. Nous n'avons donc évalué les résultats fonctionnels que sur la série de Saint-Vincent. Ces résultats ont été jugés bons ou excellents chez 33 patients. Nous avons vu que 8 enfants peuvent même pratiquer une activité sportive, ou avoir un travail de force, comme un des opérés qui est chauffeur livreur. Des études préalables ont montré que la consommation en oxygène d'un amputé était supérieure à celle d'un patient ayant conservé son membre, ce qui prouve l'effort supplémentaire que demande la perte de celui-ci (Otis 1985). Il parait donc tout à fait justifié sur le plan fonctionnel de continuer cette chirurgie conservatrice, avec reconstruction par prothèse, car cela donne des résultats supérieurs aux arthrodèses et bien entendu aux amputations que certains préconisent encore (Dubousset 1987).

Rôle de l'axe du membre :

Le rôle de l'axe mécanique du membre n'a pas pu être étudié sur la série des patients opérés à Cochin, faute de gonométries en nombre suffisant. A Saint-Vincent, la mesure de l'axe mécanique a été possible dans 36 cas sur 53 résections ou dans 52 prothèses sur 79. Nous n'avons pas pu mettre en évidence de rôle statistiquement significatif de l'alignement mécanique du membre sur l'usure des paliers ou la survie des prothèses. Néanmoins, sur les 53 prothèses de première intention, parmi les 7 prothèses implantées avec plus de 2° de varus

mécanique, il y a eu 2 fractures de queue de prothèse et 4 descellements fémoraux aseptiques. D'autre part, les seuls paliers qui ont duré plus de 7 ans appartenaient à des prothèses implantées avec un axe neutre, ou valgus, ce qui semble indiquer l'importance d'une implantation rigoureuse. Il n'y a aucun travail publié qui étudie la corrélation entre axe mécanique du membre et survie des prothèses, alors que le rôle de l'alignement est évident dans la survie des prothèses à glissement. Seul un travail récent, aborde ce sujet de façon indirecte, et théorique, sans en étudier la corrélation clinique (Unwin 1996). Les auteurs avaient étudié le rôle de la distance entre axe anatomique du fémur et axe mécanique (ce que nous aurions en France appelé écart varisant) sur les contraintes au niveau des scellements prothétiques fémoraux.

CONCLUSION :

Le taux inacceptable de complications mécaniques rencontrées après implantation d'1 prothèse à charnière, dans les 2 séries, impose d'améliorer la prothèse elle-même, et en particulier le dessin et les matériaux de la charnière. Ces problèmes mécaniques risquent en effet, à terme, de remettre en cause la conservation du genou, voire du membre. Par ailleurs, l'analyse de ces 2 séries de prothèses à charnière, confirme l'intérêt de la reconstruction de l'appareil extenseur par lambeau de jumeau interne, et l'inutilité des manchonnages par allogreffe dans ce type d'indication.

RÉFÉRENCES :

Abraham W., Buchanan J.R., Daubet H. & al., Should the patella be resurfaced in total knee arthroplasty ? Efficacy of patellar resurfacing. Clin. Orthop. , 1988, 236, 128-134.

Anderson.

Aubriot J. H., Deburge A., Genet J. P., & GUEPAR. Prothèse totale à charnière du genou GUEPAR. Rev. Chir. Orthop., 1981, 337-345.

Baudet B., Durroux R., Gay R., & al. Etude de l'innervation rotulienne. Conséquences chirurgicales. Rev. Chir. Orthop., 1981, Sup. II 104-106.

Bobyn J. D., Jacobs J. J., Tanzer M. & al. The susceptibility of smooth implant surface to periimplant fibrosis and migration of polyethylene wear debris. Clin. Orthop., 1995, 311, 21-29.

Bradish C. F., Kemp H. B. S., Scales J. T. & al. Distal femoral replacement by custom-made prosthesis. J. bone Joint Surg., 1987, 69-B, 276-284.

Dubousset J., Missenard G. Comparison of functional results of 26 patients with osteogenic sarcoma of the distal femur treated conservatively or by amputation. In : Enneking W. F., ed., Limb salvage in musculoskeletal oncology. New York, Churchill livingstone, 1987, 435.

Dubousset J., Missenard G., Genin J. Traitement chirurgical conservateur des sarcomes ostéogéniques des membres. Technique et résultats fonctionnels. Rev. Chir. Orthop., 1985, 337-345.

Enis J. E., Gardner R., Rovedo M. A., al. Comparison of patellar resurfacing versus non resurfacing in bilateral TKA. Clin. Orthop., 1990, 200, 38-42.

Gonzales-Herranz P., Burgos-flores J., Ocete-Guzman J. G., al. The management of limb-length discrepancies in children after treatment of osteosarcoma and Ewing's sarcoma. J. Ped. Orthop., 1995, 561-565.

Grimer R. J., Carter S. R., Sneath R. S. Endoprosthetic replacement of the proximal tibia. in Langliais F., Tomeno B., eds, Limb salvage, Major reconstruction in tumoral and non tumoral conditions. Springer Verlag, Berlin, 1991, 285-292.

Kotz R., Ritschl P., Trachenbrodt J. A modular femur-tibia reconstruction system. Orthopaedics, 1986, 1639-1652.

Otis J. C., Lane J. M., Kroll M. A. Energy cost during gait in osteosarcoma patients after resection and knee replacement and after above-the-knee amputation. J. bone Joint Surg., 1985, 67-A, 606-611.

Roberts P., Chan D., Grimer R. J., & al. Prosthetic replacement of the distal femur for primary bone tumours. J. bone Joint Surg., 1991, 73-B, 762-769.

Sim F. H., Beauchamp C. P., Chao E. Y. S. Reconstruction of musculoskeletal defects about the knee for tumor. Clin. Orthop., 1987, 221, 188-201.

Simon M. A., Aschliman M. A., Thomas N., Mankin H. J. Limb-salvage treatment versus amputation for osteosarcoma of the distal end of the femur. J. bone Jiont Surg., 1986, 68-A, 133-137.

Springfield D. S., Schmidt R., Graham-Pole J., & al. Surgical treatment of osteosarcoma. J bone Joint Surg., 1988, 70-A, 1124-30.

Summer D. R., Galante J. O. Determinants of stress shielding. Clin. Orthop., 1992, 274, 202-212.

Unwin P. S., Cannon S. R., Grimer R. J., & al. . Aseptic loosening in cemented custom-made prosthetic replacements for bone tumours of the lower limb. J. bone Joint Surg., 1996, 78-B, 5-13.

RESULTATS FONCTIONNELS DES GSB EN TERME DE TUMEURS OSSEUSES

Ph. Touzet, P. Mary, P. Journeau
HOPITAL necker - paris.

Quinze prothèses de reconstruction type GSB ont été posées dans le service sur une période allant d'octobre 85 à octobre 95.

PRESENTATION DE LA SERIE.

Il s'agissait de 12 garçons et 3 filles.
L'âge moyen lors de l'intervention était de 14 ans (10 ans - 21 ans).
14 malades ont consulté à la suite d'apparition de douleurs persistantes au niveau du genou ; 1 a consulté à la suite d'une fracture pathologique.

Les localisations étaient :
Onze fois fémorales inférieures dont :
• 10 fois métaphyso-diaphysaires.
• 1 fois épiphysaire.

Quatre fois tibiales, au niveau métaphysaire supérieur.

Tous les malades ont eu une biopsie chirurgicale ; il s'agissait de 13 ostéosarcomes ostéogéniques, 1 sarcome cartilagineux, et 1 tumeur d'Ewing.

Le bilan d'extension loco-régional mettait en évidence :
Dans tous les cas : une extension aux parties molles adjacentes.
Dans tous les cas : une extension épiphysaire.

Au niveau articulaire :
• 5 envahissements.
• 5 épanchements simples.
Absence d'envahissement, ou d'épanchement dans 5 cas.
Au niveau régional
• 1 envahissement des ganglions inguinaux.
• 1 métastase en saut de puce au niveau de l'extrémité supérieure du fémur.

Le bilan d'extension général était strictement normal 13 fois et retrouvait des métastases pulmonaires 2 fois.

Tous les malades ont eu une chimiothérapie préopératoire.
La mobilité préopératoire du genou était de 0°/110° dans 13 cas.
2 malades avaient un flessum de 35° et une flexion de 110°.

La résection osseuse au niveau de l'os atteint a été :
• en moyenne de 20 cm.
• au minimum de 11 cm.
• au maximum de 36 cm (il s'agissait du malade qui avait une métastase en saut de puce à l'extrémité supérieure du fémur).

60% (9/15) des malades ont eu une allogreffe osseuse massive, dont 1 également une allogreffe de tendon rotulien, et 1 une ligamentoplastie artificielle.

Tous les malades ont été installés en flexion de genou de 10° à 30° en postopératoire ; 3 fois ceci était indispensable, l'extension du genou entraînant une ischémie distale.
Ces précautions étant prises, aucun malade n'a eu de complication vasculo-nerveuse dans les suites immédiates de l'intervention.
La rééducation sur attelle mécanique et la réanimation du quadriceps a été faite dans tous les cas dès le deuxième jour postopératoire.
La reprise de la marche avec attelle en appui a été débutée vers le huitième jour postopératoire.

Une amplitude de mobilité passive du genou de 0/90 degrés a été obtenue dans un délai allant de 15 jours à 3 mois dans 14 cas. Il existait à ce même délai, un angle mort de 10° à 30° dans tous les cas.
1 enfant a refusé toute rééducation ; à 3 mois la mobilité du genou était de 0/20 degrés.

La récupération d'un quadriceps à 4 s'est faite de manière parallèle.
La marche était efficace avec attelle vers la fin du premier mois, et sans attelle au troisième mois. Une boiterie d'insuffisance musculaire persistait beaucoup plus longtemps (6 à 12 mois).

Les complications ont été de plusieurs types :
• locales
• 1 nécrose cutanée au niveau des bords interne et externe de la rotule.
• infectieuses :
• 3 malades ont eu une infection sur matériel, qui a nécessité dans tous les cas une réintervention pour nettoyage, et nouvelle antibiothérapie par voie intraveineuse.
• 1 malade a eu une fistulisation à la fin du premier mois, et n'a pas été réopéré étant donné le mauvais état général et la généralisation des localisations secondaires.
• 1 malade a eu une hyperthermie à J16, avec signes inflammatoires locaux ; un nettoyage a été fait qui n'a pas retrouvé d'éléments en faveur d'une infection.
• mécaniques :
• 2 luxations de prothèses, une à 2 mois et demi, l'autre à 7 ans de recul.
• 3 ruptures de l'appareil extenseur.
• 1 fracture au niveau de la métaphyse supérieure du tibia avec inflexion de la tige prothétique.

3 malades ont été amputés secondairement (soit 20%).
7 malades (47%) sont décédés en moyenne à 18 mois postopératoire (4 mois ; 36 mois), tous après l'apparition de métastases pulmonaires ou osseuses.
Le recul moyen des 8 malades vivants a été de 3 ans et demi (5 mois ; 11 ans).
Sept sont toujours équipés de leur prothèse :
• 5 marchent normalement, 1 marche encore avec une attelle (recul de 7 mois), et 1 marche avec une canne, a une mobilité de genou médiocre (15/55 degrés) (recul : 4 ans et demi).
Il s'agit de l'enfant qui a refusé toute rééducation.
• 1 a été amputé ; il est appareillé et mène une vie normale.

DISCUSSION

Intervention ; rééducation.
Les prothèses de reconstruction ont été mises en place dans tous les cas de tumeurs osseuses malignes de l'extrémité inférieure du fémur ou supérieure du tibia, avec envahissement épiphysaire ou articulaire.
Les résections osseuses nécessaires sont importantes, ce qui explique l'utilisation d'une allogreffe massive dans 9 cas sur 15 (60%).
Les temps de dissection tumorale et vasculo-nerveuse sont très souvent longs et difficiles.
Le temps de mise en place de la prothèse ne pose pas de problème majeur.
L'utilisation du « spacer » en polyéthylène doit permettre une recoupe de manière à ne pas rallonger le membre opéré.
La rééducation précoce et intensive est absolument indispensable. Elle peut être débutée rapidement sous antalgie classique.
La mobilisation passive est relativement facile ; la récupération d'un quadriceps efficace est beaucoup plus laborieuse.

L'extension ne doit pas être recherchée trop précocement pour deux raisons :
• éviter d'exercer des tractions importantes sur les éléments vasculo-nerveux.
• permettre la reconstruction d'un plan fibreux postérieur stabilisant le genou dans le plan sagittal.

Complications.
La résection des parties molles, et le volume de la prothèse sont responsables de lésions cutanées superficielles au niveau des bords rotuliens. Ces lésions ont été traitées par des soins locaux simples, et nécessitent une surveillance clinique précise. Une véritable nécrose cutanée avec risque d'exposition de la prothèse n'a été observée qu'une seule fois ; ceci a retardé le début de la rééducation, mais n'a pas imposé d'intervention chirurgicale de couverture cutanée.

Les 2 luxations de prothèse sont survenues avec des délais très différents, mais toujours à la suite de mouvement forcé en hyperflexion. La luxation précoce (à 2 mois et demi) s'est accompagnée d'une rupture de l'appareil extenseur.
La réduction sous anesthésie générale n'a pas posé de problème ; nous n'avons pas observé de descellement prothétique associé.

Les 3 ruptures de l'appareil extenseur (soit 20%) sont survenues 2 fois sur une tumeur tibiale et 1 fois sur une tumeur fémorale. Ceci est directement en rapport avec l'importance de la résection carcinologique des éléments de l'appareil extenseur.
Nous avons utilisé une fois une allogreffe de tendon rotulien qui a rompu au dixième mois et a nécessité une reprise chirurgicale.
Le recul est de 3 ans et demi ; la fonction du genou est satisfaisante.
Un ligament artificiel a été mis en place une fois, associé à une allogreffe osseuse massive. Nous n'avons pas eu de rupture de l'appareil extenseur, mais ce malade a été amputé à un an postopératoire, suite à un sepsis.

Quatre malades (soit 27%) ont posé des problèmes infectieux. Pour l'un, il s'agissait d'une phase terminale de la maladie, et aucun geste local n'a été fait. Pour les 3 autres, un premier temps de nettoyage a été fait associé à une antibiothérapie par voie intraveineuse. La récidive infectieuse a été constante ; tous les malades ont été amputés secondairement.

L'origine du sepsis est difficile à affirmer.
Si on rapporte le nombre de sepsis à la mise en place d'une allogreffe, on obtient les chiffres suivants :
• sur 9 prothèses avec allogreffe, 4 sepsis.
• sur 6 prothèses sans allogreffe, aucun sepsis.
On peut donc incriminer l'utilisation d'allogreffe osseuse massive dans l'origine du sepsis.

Les amputations secondaires (3 cas) sont toutes en rapport avec un problème septique. Aucune amputation n'a été faite pour une résection insuffisante ou une récidive du processus expansif.

CONCLUSIONS.

L'utilisation de prothèse semi-contrainte permet de réaliser une reconstruction qui soit satisfaisante sur le plan carcinologique.
La restitution d'une fonction permettant une marche facile est l'objectif fonctionnel principal ; ceci est obtenu en 3 à 6 mois, au prix d'une rééducation intensive.
L'abandon de l'utilisation des allogreffes osseuses massives doit diminuer le nombre de sepsis, et donc d'amputation secondaire.
Au recul moyen de 3 ans et demi, tous les malades porteurs d'une prothèse semi-contrainte ont une fonction satisfaisante.
Une prothèse a été changée pour un descellement mécanique, à 6 ans de recul, chez un enfant qui avait repris de nombreuses activités sportives (tennis ; football) ! Le recul actuel est de 11 ans.
Nous ne pouvons néanmoins pas préjuger de l'avenir fonctionnel à long terme des malades pour qui une guérison a été obtenue.
A quel délai et dans quelles circonstances allons nous être amenés à changer ces prothèses ?
Quelle est la proportion de malade qui devront être amputés tardivement devant l'impossibilité de remettre une prothèse ?

LA RECONSTRUCTION DANS LES SUITES DE L'EXERESE EXTRA-TUMORALE DES TUMEURS OSSEUSES MALIGNES DE L'ENFANT. A PROPOS DE 17 CAS.

B. Herbaux, D. Fron, D. Forgues, M. Arnould, T. Alaedine, F. Rémy, M. C. Demaille, M. Leconte-Houcke.
Unité de Chirurgie Osseuse et Articulaire de l'enfant et de l'adolescent. Service de Chirurgie Pédiatrique. Hôpital Claude Huriez, 59037 LILLE Cedex.

La résection extra-tumorale du traitement conservateur des tumeurs osseuses malignes primitives de l'os chez l'enfant peut entraîner la disparition d'une ou plusieurs plaques conjugales voire d'une articulation.
La nécessaire reconstruction devra répondre à des exigences biomécaniques précises tout en permettant dans certains cas de corriger le déficit en longueur progressivement obtenu par la croissance.
Dans notre expérience, nous avons eu à reconstruire :

Au niveau du membre inférieur :
• la hanche,
• le genou dans les suites d'une exérèse tibiale et fémorale,
• le fémur dans les suites d'une exérèse diaphysaire.

Au niveau du membre supérieur : • l'épaule.

Au niveau du bassin :

Ces reconstructions ont fait intervenir :
• des endoprothèses,
• des endoprothèses de croissance,
• des allogreffes,
• des autogreffes.
Le but de notre travail est de montrer les problèmes et les résultats que nous avons eus en utilisant ces différentes méthodes de reconstructions.

MATERIEL

Dix-sept enfants ont été traités pour tumeur osseuse maligne par résection extra-tumorale d' août 1985 à décembre 1995 dans l'Unité de Chirurgie Osseuse et Articulaire du Service de Chirurgie Pédiatrique du CHRU de Lille. La chimiothérapie a été assurée dans le service de Pédiatrie du Centre Oscar Lambret. L'examen anatomopathologique de la pièce opératoire a été effectué dans le laboratoire d'anatomopathologie du CHRU de Lille.
Le recul moyen est de 3 ans entre 6 mois et 10 ans 4 mois. L'âge moyen est de 11 ans et 10 mois entre sept ans et demi et 15 ans 6 mois.
Il s'agissait de 12 ostéosarcomes (10 membres et un bassin), 3 sarcomes d'Ewing (2 bassins et 1 fémur), 1 chondrosarcome de l'extrémité supérieure du fémur et un lymphome anaplasique à grandes cellules de l'humérus.
Les localisations étaient les suivantes :
• 5 fémurs inférieurs, 1 fémur supérieur,
• 1 diaphyse fémorale et 1 fémur total

• 4 tibias supérieurs
• 2 humérus supérieurs
• 3 bassins : 2 ailes iliaques et un hémi bassin.
Il n'y avait aucun envahissement cutané ou vasculonerveux préopératoire. Deux enfants avaient présenté une fracture déplacée 2,5 mois avant la résection qui n'a pas empêché de réaliser une résection extra-tumorale. Tous les enfants sauf deux avaient des cartilages épiphysaires encore actifs. Une enfant avait une métastase pulmonaire préopératoire.

METHODE

La reconstruction a été assurée par une endoprothèse sur mesure dans 13 cas :

• 5 mégaprothèses de genou de type Guépar avec corps fémoral dont 2 prothèses de croissance
• 1 mégaprothèse de fémur totale de type intermédiaire de croissance

• 1 prothèse de fémur supérieure de type intermédiaire • 4 mégaprothèses de genou de type Guépar avec corps tibial

• 2 mégaprothèses humérales supérieures monobloc.

Les pièces fémorales et tibiales ont toujours été cimentées. Le tendon rotulien a été réinséré sur la prothèse à l'aide de fil non résorbable en effectuant un manchonage par un lambeau à charnière proximale des jumeaux. Pour les 11 arthroplasties de genou, un médaillon rotulien a été utilisé sauf 1. Pour la pièce opposée à la lésion, il a été utilisé la prothèse décrite par DUBOUSSET et collaborateurs implantée dans l'épiphyse avec un axe central télescopique de petit diamètre traversant la plaque épiphysaire.
Les 4 autres cas étaient 2 allogreffes (hémibassin et diaphyse fémorale) et 2 reconstructions par allogreffes fibulaires pour les 2 ailes iliaques.
Le geste chirurgical pour les 12 ostéosarcomes et les 3 sarcomes d'Ewing a été associé à une chimiothérapie pré et postopératoire selon les protocoles nationaux de la SFOP. Le patient atteint de lymphome a bénéficié d'une chimiothérapie uniquement préopératoire. Le chondrosarcome n'a pas nécessité de chimiothérapie. Un patient a bénéficié d'une radiothérapie postopératoire ; il s'agit du sarcome d'Ewing du fémur.

L'évaluation carcinologique a été effectuée au recul maximal : survie des malades, présence ou non d'une récidive locale, évolution des métastases antérieures, apparition des métastases postopératoires.

Les complications suivantes ont été recherchées : problème de cicatrisation cutanée, déficit neurologique, infection, fracture, pseudarthrose, descellement prothétique, inégalité de longueur des membres.

L'appréciation clinique des résultats fonctionnels a été jugée sur : la douleur, la date de reprise de l'appui, la présence d'une boiterie à la marche, l'utilisation d'une orthèse ou de canne, les mobilités passives et actives des articulations, le testing musculaire ainsi que le jugement du patient.
Les résultats fonctionnels des localisations aux membres inférieurs ont été appréciés par la classification adoptée par la MSTS (Musculoskeletal Tumor Society), proposée par Enneking.

RESULTATS

Carcinologiquement toutes les résections ont été extra-tumorales macroscopiquement et histologiquement. Nous avons eu 1 récidive locale d'un ostéosarcome au niveau d'un tibia. La patiente présentant une métastase préopératoire et ayant eu une résection totale de son fémur est décédée 3 ans 9 mois après l'intervention de l'évolution des métastases pulmonaires.

Un patient porteur d'un ostéosarcome du fémur a développé des métastases pleuropulmonaires après l'intervention. Lors de l'évaluation, il était en rémission.

Les complications précoces sont dominées par une paralysie du SPE survenue 3 fois : sensitive 1 fois et régressive, 1 fois motrice et sensitive régressive et 1 fois sensitive et motrice non régressive.

Nous avons eu également 2 problèmes cutanés 1 désunion de la cicatrice localisée et sans conséquence et 1 nécrose localisée traitée par excision suture.

Les complications secondaires sont représentées par :
• 1 épanchement aseptique périprothétique traité par ponction en relation vraisemblable avec 1 mobilisation précoce et de trop grande amplitude de genou.

• 4 sepsis, 3 évolutions favorables et un en cours de traitement : le premier a été traité par ablation de la prothèse et remise en place après stérilisation, le second par irrigation lavage. Pour ces 2 cas les suites ont été sans problème. Le troisième correspond à une fistule aseptique sur une prothèse tibiale qui ne se cicatrise pas malgré les gestes locaux effectués. Une reprise va être réalisée. Le quatrième correspond à une fistule sur allogreffe de bassin qui s'est tarie.

• 3 descellements prothétiques : 1 septique et 2 mécaniques dont un repris par une autre équipe.

• 1 métallose au titane avec 1 bris de prothèse traité sans problème par un changement de prothèse.

• 1 désinsertion du tendon rotulien réinséré par lambeau inversé du triceps pour améliorer le sous-sol.

• 1 flessum par fibrose périprothétique liée à une immobilisation trop prolongée par orthèse dans les suites d'une reprise d'1 descellement prothétique chez un enfant très remuant.
• 1 raideur en extension qui a cédé 1 an après l'intervention.

• 1 syndrome rotulien.

• 6 fractures chez 3 patients : 4 dans le cadre d'endoprothèse et deux sur une allogreffe.

• 1 dysplasie cotyloïdienne sur une prothèse intermédiaire qui a nécessité de compléter la prothèse.

En ce qui concerne les prothèses de croissance, 3 ont été mises en place. Une a été allongée de 2 cm et l'enfant est décédé de l'évolution de ses métastases. Une n'a pu être allongée du fait de la métallose. Une troisième a été allongée de 2 cm. Le recul de ces prothèses n'est pas suffisant pour donner des conclusions significatives.
Les inégalités de longueur du membre ont nécessité en dehors des prothèses de croissance une épiphysiodése par agrafage 3 fois et un raccourcissement 2 fois.
La chimiothérapie a été à l'origine d'une encéphalite toxique, d'une hypoacousie, et d'une insuffisance cardiaque transitoire.

DISCUSSION

Le traitement conservateur des tumeurs osseuses par résection extra-tumorale et reconstruction prothétique a permis une récupération fonctionnelle satisfaisante et rapide, sans diminuer les chances de survie des malades.
L'expérience que nous avons eue des allogreffes, nous incite actuellement a être prudent dans leur utilisation. En particulier l'abord itératif de la diaphyse fémorale au niveau de l'allogreffe, nous a permis de constater un os mort inhabité. Le cal entre l'allogreffe et l'os vivant est par ailleurs de mauvaise qualité étant donné la déformation progressive en varus et le bris de matériel. Au niveau de l'allogreffe de bassin nous n'avons jamais obtenu de consolidation comme le témoigne la déstabilisation progressive constatée. En ce qui concerne les prothèses de croissance, leur utilisation semble être délicate. Néanmoins notre recul n'est pas suffisant pour tirer des conclusions objectives.
Les déficits moteurs ont été corrélés à un allongement du membre opéré.
Sur les 17 patients nous avons eu une récidive locale qui a nécessité une amputation. Il s'agissait d'un ostéosarcome mauvais répondeur. Pour 12 patients le recul est suffisant pour parler de guérison. Une patiente, porteuse d'un ostéosarcome, est décédée des suites de ses métastases pulmonaires qui existaient déjà avant l'intervention et qui avaient été traités à 2 reprises. Un patient a été perdu de vue. Trois n'ont pas un recul suffisant pour parler de guérison.
Dans 2 cas nous avons eu une fracture préopératoire qui n'a pas empêché la résection extra-tumorale dans de bonnes conditions et sans récidive locale au recul moyen.

Les résultats fonctionnels :

Pour les humérus : les épaules sont stables et non douloureuses, sans abduction active mais avec un deltoïde à 2 et une rotation externe de 20° mais avec une fonction du coude et de la main normale.

Pour le bassin : Le résultat de l'allogreffe est médiocre. Il n'en est pas de même pour les reconstructions par allogreffes où les résultats sont bons.

Pour les résections du genou : l'analyse des résultats fonctionnels des 8 cas permet de trouver 1 excellent, 6 bons et 1 médiocre du fait de la fistule persistante.

CONCLUSION

Le traitement conservateur des tumeurs osseuses par résection extra-tumorale et reconstruction prothétique a permis une récupération fonctionnelle satisfaisante et rapide. Les taux de complications et de reprises chirurgicales ont été élevés. Cependant, ceux-ci ont toujours été bien acceptés par l'enfant et sa famille car ils avaient été parfaitement informés des risques. D'autre part, ils connaissaient le risque per-opératoire d'amputation et étaient prêts à tolérer les complications inhérentes à ce geste lourd de reconstruction, qui leur avait laissé un membre fonctionnel et utile.

INFECTION APRES CHIRURGIE CONSERVATRICE PAR PROTHESE MASSIVE. ETIOLOGIE ET TRAITEMENT.

G. DELEPINE - HOPITAL HENRI MONDOR - CRETEIL.
N. DELEPINE - Service d'Oncologie Pédiatrique ROBERT DEBRE - PARIS.

INTRODUCTION

Depuis l'essor de la chirurgie conservatrice, les complications infectieuses, malheureusement trop fréquentes, se sont révélées les plus graves. Elles représentent encore actuellement la principale cause des amputations secondaires. C'est pour préciser les circonstances d'apparition, leurs traitements préventifs et les possibilités de traitement curatif que nous avons entrepris cette étude.

MATERIEL ET METHODES

De 1983 à 1995, nous avons opéré environ 450 sarcomes osseux, de toute localisation. Parmi ceux-ci, 246 ont nécessité une reconstruction par prothèse massive ou prothèse longue queue enrobée d'une allogreffe de banque et ont pu être suivis au moins 6 mois. L'âge moyen des malades est de 24 ans (minimal : 4 ans et demi; maximal : 82 ans). Il s'agissait d'hommes dans 62% des cas. L'étiologie du cancer primitif était un ostéosarcome dans 141 cas, un sarcome d'Ewing dans 39 cas, un chondrosarcome dans 38 cas, un histiocytome malin dans 15 cas et un fibrosarcome dans 8. Cinq tumeurs à cellules géantes bénignes mais ayant récidivées à multiples reprises ou ayant détruit toute l'épiphyse complètent la série. Les topographies tumorales ont été dominées par le fémur (153 cas), le tibia supérieur (50 cas), l'humérus supérieur (27 cas). On note également 13 localisations péricotyloïdiennes ayant imposé une prothèse de bassin et 3 localisations scapulaires ayant nécessité une prothèse d'humérus massive.
Tous les malades ont été opérés par le même opérateur soit en milieu hospitalier (Hôpital Henri Mondor et pour quelques cas Hôpital Robert Debré), soit en clinique privée sans que la technique opératoire ou les matériels utilisés ne différent.
Les traitements complémentaires ont comporté de la chimiothérapie dans tous les sarcomes de degré histologique élevé : ostéosarcome (classique, télangectasique, anaplasique, ostéoplastique... à l'exclusion des ostéosarcomes juxtacorticaux), sarcomes d'Ewing,

chondrosarcomes mésenchymateux, chondrosarcomes de degré 3 et chondrosarcome dédifférencié. La prédominance étiologique des ostéosarcomes et des sarcomes d'Ewing explique que les 3/4 de nos malades aient reçu une chimiothérapie lourde.
La radiothérapie a été adaptée au degré histologique de la tumeur, à sa sensibilité prévue, mais également à l'efficacité de la chimiothérapie préopératoire lorsque cette chimiothérapie était indispensable. En pratique la radiothérapie a été utilisée surtout au début de notre expérience (années 1980-1985) lorsque nous n'étions pas sûrs, par les chimiothérapies postopératoires, de rattraper les malades mauvais répondeurs.
De la même manière, des gestes de chirurgie complémentaires (plastique) ont été progressivement ajoutés aux interventions afin d'améliorer la couverture musculaire de nos prothèses. Ce geste est maintenant systématique, après résection de l'extrémité supérieure du tibia depuis 1986. Et pour l'extrémité inférieure du fémur lorsque la tumeur est très volumineuse depuis 1996.
Les malades ont été suivis conjointement par leur chimiothérapeute ou leur radiothérapeute et par le chirurgien de l'équipe. Le bilan standard comprend un scanner thoracique, une scintigraphie osseuse corps entier, des radiographies locales et un scanner local. Une IRM ou une angiographie ont été pratiquée en cas de doute de récidive locale.
N'ont été considérées dans cette étude que des infections certaines prouvées bactériologiquement. Notre étude ne peut donc que minorer le taux réel des infections. Le but étant de considérer le risque et le traitement des infections graves.

RESULTAT

Avec un recul moyen de 5 ans et demi, 26 infections ont été observées (figures 1 et 2), soit dans plus de 10% des cas. Leur date d'apparition est variable. Un peu moins d'un quart (6) sont des infections précoces ; En dehors d'un cas d'infection évoquant une infection préopératoire sans cause favorisante, ces infections précoces ont toutes été secondaires à des nécroses cutanées extensives liées en règle générale au caractère particulièrement volumineux des tumeurs dont on avait essayé de sauver le membre (figures 3a et 3b).
Neuf infections secondaires ont été observées (figures 4a, 4b, 4cet 4d), la plupart secondaires au traitement adjuvant (aplasie grave devenue fébrile précédant la localisation infectieuse locale) ou la radiothérapie.
Onze infections sont enfin survenues tardivement, soit inopinément sans reprise chirurgicale (1 cas d'infection survenu 10 ans après la prothèse massive, à l'occasion d'une angine), soit et surtout après reprise nécessitée par une complication orthopédique non infectieuse : Descellement, usure de bagues métalliques, allongement de prothèses de croissance. Les reprises chirurgicales représentent donc la cause majeure des complications infectieuses tardives.

Figure 1 : Infection d'une prothèse massive du fémur inférieur posée pour ostéosarcome. L'infection est apparue en cours de chimiothérapie. Malgré un nettoyage, elle aboutie à une fistule chronique.



Figure 2 : Infection apparue sur une prothèse massive du tibia non recouverte par un lambeau de jumeau interne.

Figure 3a : Très volumineux ostéosarcone du tibia blocant l'articulation du genou en flexion et menaçant l'aponécrose.

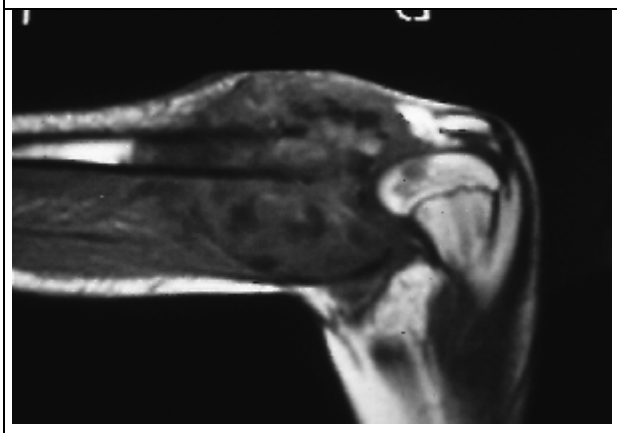

Figure 3b : Examen IRM du même malade montrant que la tumeur envahie l'articulation. On est alors obligé de faire une résection à la fois du tibia et du fémur inférieur sur 6 cm.

Figure 4a : Très volumineux ostéosarcome un fémur inférieur. Cliché avant chimiothérapie.

Figure 4b : Même malade que la figure 3a. Scanner montrant l'énorme masse tumorale envahissant dans la quasi totalité des loges musculaires du genou.

Figure 4c : Résection monobloc extra-tumorale avec reconstruction par une prothèse massive.

Figure 4d : Cinq ans après, évolution spontanée avec nécrose cutanée sur les bords de la prothèse et apparition de la prothèse à la peau.

DEVENIR DE L'INFECTION

L'infection profonde est toujours une complication grave pour la conservation du membre. Si l'on considère nos 26 infections primitives et 3 malades vus infectés après un traitement chirurgical comportant une prothèse massive pour tumeur, notre suivi de prothèses infectées porte sur 29 cas. De ces 29 cas, 3 ont dû être traités par amputation d'emblée (septicémie au cours d'une aplasie) et 10 secondairement après de multiples tentatives infructueuses de sauvetage du membre). Trois autres malades ont subi l'ablation définitive de la prothèse sans que l'on ait réussi à guérir l'infection. Les autres malades ont subi en moyennes 4 interventions et conservent actuellement un membre fonctionnel avec 1 prothèse en place, dont le résultat fonctionnel objectif et cependant bien inférieur au résultat habituel après prothèse non compliquée.
L'infection se révèle donc dans notre casuistique, la complication la plus grave après la récidive locale.

CIRCONSTANCES FAVORISANTES

L'analyse dossier par dossier et l'analyse statistique pour les topographies les plus fréquentes montrent le rôle étiologique des grosses tailles tumorales, des localisations tumorales distales, des thérapeutiques complémentaires, et des reprises chirurgicales pour des causes orthopédiques.
La topographie de la prothèse est directement liée aux risques infectieux. Ainsi, sur 50 tibias, nous avons observé 11 infections (22%) contre seulement 11 infections sur 153 localisations fémorales (7%) et une infection sur 27 humérus (3%). Les prothèses de bassin avec remplacement du cotyle ont également un taux d'infection très élevé (3 sur 13 , soit 13%). Cela est dû à la mauvaise vascularisation fréquente des lambeaux musculaires résiduels après ablation de tumeurs volumineuses péricotyloîdiennes. La topographie influence non seulement la fréquence de la complication infectieuse mais également son pronostic. Ainsi, les 11 prothèses de fémurs infectés n'ont abouti qu'à 4 imputations et le plus souvent non pas pour des échecs des guérisons d'infections mais pour des raisons impérieuses de survie (infections graves survenant en aplasie). Le taux d'amputation secondaire après infection des prothèses massives de fémurs est donc dans notre série que d'environ 33%. A l'opposé, les 11 infections tibiales ont abouti à 9 amputations. (82%). Cette prédominance des infections en cas de localisation périphérique est directement liée à l'épaisseur de la couche musculaire qui recouvre la prothèse. C'est ainsi que la fréquence des infections et le risque d'amputation en cas d'infection a été considérablement réduit depuis l'utilisation systématique d'un lambeau de jumeau interne selon la technique écrite par Jean Dubousset (figures 5a, 5b, 5c et5d). Depuis que la transposition du jumeau interne est pratiquée dans tous les cas de reconstruction tibiale supérieure, le taux d'infection dans cette localisation est devenu égal à celui observé dans les autres localisations osseuses.

Le rôle des thérapeutiques adjuvantes est évident à l'examen de nos dossiers. Quatre malades ont présenté le premier signe d'infection de prothèse uniquement après une septicémie lors d'une aplasie fébrile grave alors qu'ils avaient eu des suites simples et qu'ils se servaient tout à fait normalement de leur prothèse. La gravité de ces infections survenues en cours de chimiothérapie aplasiante doit être soulignée. Un seul malade (ostéosarcome du fémur supérieur) a pu conserver sa prothèse après un nettoyage, dépose, repose. Deux malades ont dû être amputés, le dernier a vu sa prothèse de bassin enlevée sans possibilité de repose pour ne pas risquer de retarder davantage la chimiothérapie. Ces infections survenant lors des aplasies sont également dramatique car il n'est pas question de retarder la chimiothérapie prévue par le protocole. Tout retard à la chimiothérapie postopératoire parait en effet susceptible de favoriser les métastases et ainsi d'aggraver le pronostic vital.
Le rôle de la radiothérapie ou de la radiothérapie associée à la chimiothérapie est également évident sur quelques dossiers, qu'il s'agisse de nécroses de la cicatrice sur l'ostéosarcome radio-induit (figures 6a, 6b, 6c et 6d), ou des cas où les nécroses sont apparues secondairement après la fin de la radiothérapie dans la zone irradiée.

Figure 5a : Très volumineux ostéosarcome du tibia supérieur soulevant la peau.

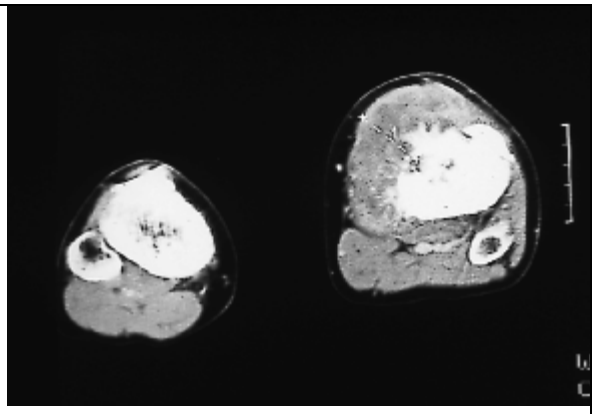

Figure 5b : Scanner du même malade que la figure précédente. La tumeur va sous la peau de toute la face antérieure et interne du tibia.

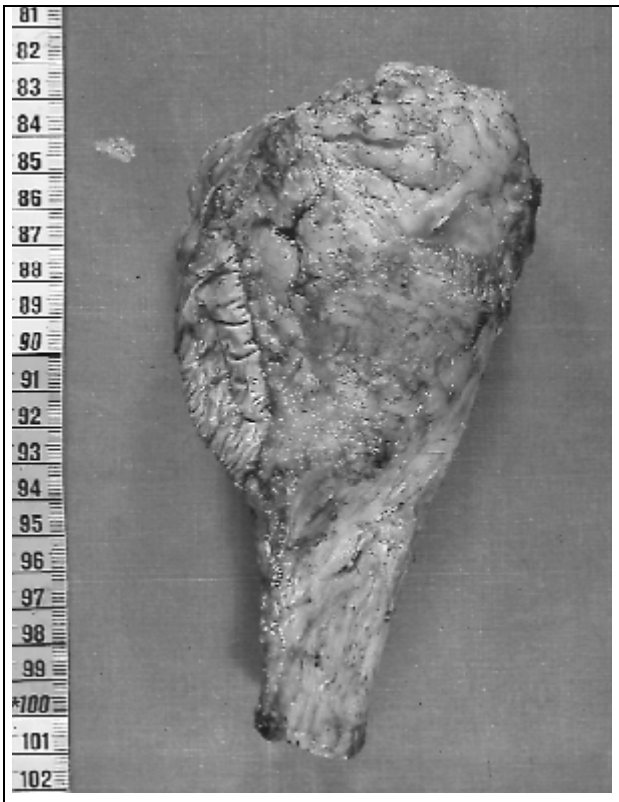

Figure 5c : Piède de disection monobloc avec la cicatrice de biopsie en surface.

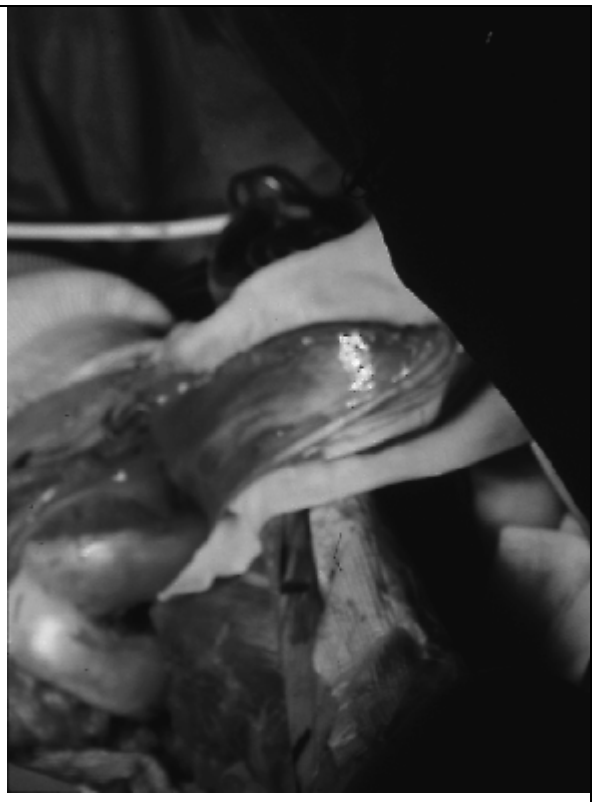

Figure 5d : Prévèlement du lambeau de jumeau interne selon la technique de Dubousset. Le lambeau est satisfaisant et permettra une bonne couverture de la prothèse.

Figure 6a : Ostésarcome postradique après cancer du sein datant de 10 ans. Pris pour une ostéonécrose simple.

Figure 6b : Opéré par un orthopédiste avec mise en place d'une prothèse d'épaule banale. Diagnostic opératoire confirmant diagnostic d'ostéosarcome radique. Adressé dans le service pour reprise opératoire.

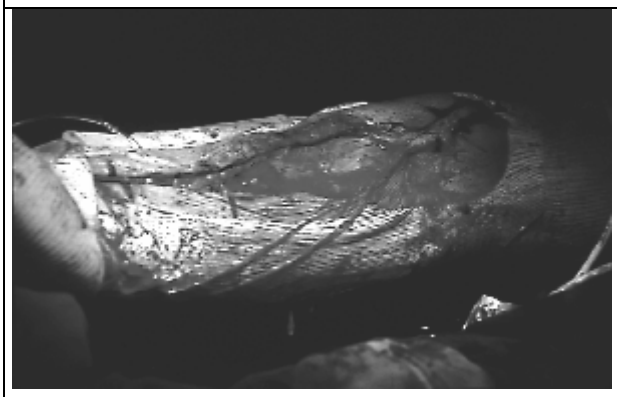

Figure 5e : Lambeau en place recouvrant parfaitement la prothèse. Malgré cette énorme tumeur, les suites ont été simple et le malade bénéficie d'un membre utile, indolore et satisfaisant 6 ans après la résection.

Mais, la cause principale des infections réside dans les interventions itératives. Notre casuistique est marqué par 9 infections secondaires à 1 reprise non septique de prothèses massives pour descellement, allongement de prothèse ou fractures d'allogreffes. Ils'agit de malades qui ont terminé depuis longtemps leur chimiothérapie et leur radiothérapie. Lorsqu'ils n'ont eu qu'un traitement de chimiothérapie, le pronostic de l'infection profonde n'est pas mauvais ; au prix de réinterventions multiples, et en s'aidant de lambeaux de recouvrement, on parvient le plus souvent à sauver leurs membres. Au contraire, lorsque l'infection survient en milieu irradié, le pronostic est franchement mauvais : dans notre série, tous les malades ayant présenté une infection profonde en zone irradiée ont vu leur prothèse ou leur membre enlevés.

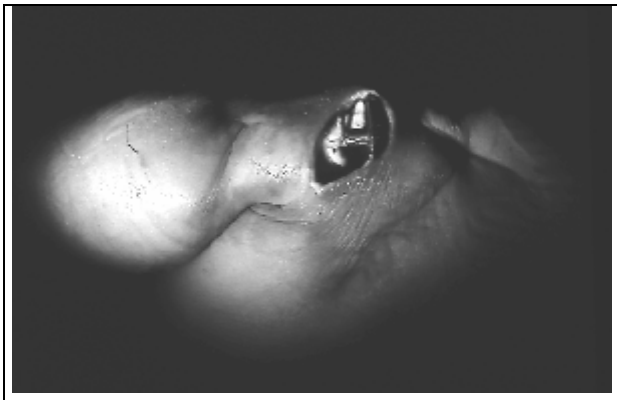

Figure 6d: Nécrose cutanée due à la peau radique avec issue de la prothèse au travers la cicatrice. La prothèse devra être enlevée. Le malade est en rémission 4 ans après ces avatars chirurgicaux.

Figure 6c : Pièce de résection de la prothèse précédente et de tout l'omoplate d'ostéosarcome radique. L'exérèse est large et la peau est fermée malheureusement directement sur la prothèse sans lambeau possible, car les lambeaux régionnaux étaient irradiés.

TRAITEMENT

L'infection d'une prothèse massive constitue la complication la plus sérieuse en dehors de la récidive locale.
Son traitement doit être avant tout préventif. Nous n'insisterons pas sur la nécessité des antibiotiques pré et postopératoires, ni des précautions d'asepsie rigoureuses qui sont évidentes pour tout orthopédiste.
Nous conseillons d'être très exigent sur la qualité de la couverture des prothèses après cette chirurgie en particulier à chaque fois que l'indication opératoire est «limite» c'est à dire sur une tumeur très volumineuse nécessitant des décollements cutanés important, il faut absolument voir quel lambeau musculaire est possible pour recouvrir au mieux le matériel posé.
Les lambeaux de jumeaux interne et plus rarement de jumeaux externe sont très commodes non seulement pour l'extrémité supérieure du tibia mais aussi pour l'extrémité inférieure du fémur. On ne dispose actuellement pas de lambeau simple pour les prothèses péricotyloïdienne et là réside certainement la prévention des nécroses et des infections consécutives.
L'aplasie est toujours une complication grave. Dès qu'elle est trop profonde et à plus forte raison lorsqu'elle devient fébrile, l'antibioprophylaxie est indispensable. L'emploi des facteurs de croissance médullaires stimulant la lignée granulocytaire est utile dans la mesure où elle permet de sortir plus rapidement des aplasies profondes.
L'emploi d'un matériel dont la longévité est la plus grande possible constitue également un bon moyen de prévention des infections puisque dans notre série, 40% des infections sont survenues secondairement à l'occasion d'une reprise pour complication orthopédique non infectieuse.

LE TRAITEMENT CURATIF

Le traitement d'une infection avérée est malheureusement particulièrement difficile et trop souvent décevant.
La première chose à faire est d'enlever la prothèse. Lors de cette ablation, il faut reconstituer une entretoise au ciment et un montage si possible solide pour qu'il ne puisse pas y avoir de raccourcissement du membre ou de déformation gênante (figure 7).
L'entretoise de ciment devra être suffisamment volumineuse (si possible plus volumineuse que la prothèse ultérieurement prévue) pour imposer systématiquement un lambeau musculaire si celui-ci n'avait pas été fait précédemment. Nous n'avons ainsi réussi à sauver des membres qu'au prix de lambeaux du droit antérieur sur le fémur inférieur ou de lambeau libre de grand dorsaux...
Le nettoyage dépose repose en un temps ne nous parait pas bien adapté aux prothèses massives même si elle donne parfois des résultats satisfaisants dans les prothèses ordinaires infectées. En effet, on n'est jamais certain d'obtenir l'asepsie totale dès le premier nettoyage. La surveillance postopératoires des redons est donc très utile. Lorsque le redon devient positif, il faut proposer un nouveau nettoyage. Ce n'est qu'après avoir obtenu une asepsie prouvée par les cultures que l'on peut proposer la repose d'une prothèse. Bien entendu, toute période postopératoire de dépose de prothèse doit être encadrée par une antibiothérapie double dirigée d'après l'antibiogramme et éventuellement aidée par les dosages sanguins des antibiotiques.
Lorsque l'asepsie est obtenue, la repose pourra se faire dans les conditions habituelles en apportant là aussi un soin tout particulier à la vitalité de la couverture musculo-cutanée.

Au total, cette chirurgie est longue, difficile et incertaine mais des succès parfois inespéré sont possibles ainsi qu'en témoignent quelques unes de nos observations.

Figure 7 : Exemple d'entretoise au ciment comportant des antibiotiques posés après exérèse d'une prothèse massive infectée. Les suites seront simples et permettrons de reposer une prothèse chez ce malade.

CONCLUSION

L'infection profonde constitue la complication orthopédique la plus grave après chirurgie conservatrice utilisant une prothèse massive. Elle finit par imposer l'amputation dans près d'1 cas sur 2. Son traitement doit être avant tout préventif en recourant systématiquement aux lambeaux musculaires dans les zones où la couverture musculaire après exérèse est insuffisante, en limitant la durée des aplasies de chimiothérapie par les facteurs de croissance médullaires, et en cherchant à développer des matériels dont la durée de vie permet de réduire la fréquence des réinterventions orthopédiques malheureusement toujours nécessaire maintenant que l'on guérit ces enfants atteints de sarcomes osseux.

AMPUTATIONS POUR TUMEURS PARTICULARITES TECHNIQUES. ASPECTS PSYCHOLOGIQUES ET PSYCHOSOMATIQUES.

B. TomeNo*, Ph. Anract

Service de Chir. Ortho. B (Pr. B. Tomeno). Hôpital Cochin, 27 rue du Faubourg Saint Jacques 75014 PARIS.

Résumé.

Les amputations pour tumeurs sont devenues rares et ne comportent guère de particularités techniques, en dehors de quelques cas rares où il faut faire preuve d'imagination pour gagner quelques centimètres. C'est ce qui ce passe autour de l'os (infection, séquelles d'irritation, gros envahissement des parties molles) qui fait préférer l'amputation aux procédés de résection-reconstruction.
La prévention du membre fantôme douloureux doit être systématique. Elle repose sur quelques précautions opératoires et péri-opératoires. Les éléments les plus importants en sont : le traitement par des psychotropes et la qualité des relations humaines entre le patient et les thérapeutes. Il faut tout faire pour ne pas imposer la décision d'amputation : il faut faire en sorte que ce soit le patient lui-même qui en prenne l'initiative. L'appareillage et ses servitudes doivent être présentés avec une grande honnêteté pour éviter les désenchantements ultérieurs.

Les amputations pour raison tumorale sont heureusement devenues rares. Il y a un quart de siècle, devant une tumeur maligne primitive, le sacrifice du membre était jugé obligatoire 9 fois sur 10. De nos jours, 9 fois sur 10, la conservation du membre est jugée faisable.
• Quelles sont les indications respectives des amputations et des résections-reconstructions ?
• Quelles sont les particularités techniques des amputations pour tumeur ?
• Comment traiter, ou prévenir, le membre fantôme douloureux ?
• Dans quel climat psychologique devons nous situer notre dialogue avec le futur amputé ?
C'est à ces questions que nous voulons tenter d'apporter des éléments de réponse, l'essentiel de notre propos étant tiré d'une expérience quotidienne de ces problèmes depuis 25 ans.

• 1 • Indications respectives des amputations et des opérations conservatrices.

L'amputation est devenue rare. Réséquer sans amputer, pour peu qu'on enlève la totalité de la maladie, ne diminue en rien les chances de guérison. Ce qui nous en fait encore de temps en temps poser l'indication du sacrifice du membre c'est uniquement l'état des parties molles autour de l'os tumoral. Dans l'os lui-même, aussi étendue en hauteur que soit la tumeur, nous sommes toujours en état de réséquer et remplacer avec plus ou moins de bonheur le segment squelettique.
Ce qui nous oblige à amputer c'est ce qui se passe autour de l'os :
• Une infection locale (parfois post-biopsique) risquant de compromettre les chances d'une reconstruction.
• Une irradiation préalable ayant entraîné une sclérose des parties molles, des ulcérations cutanées, une raideur en attitude vicieuse tel un flexum majeur du genou.

• Des axes vasculo-nerveux entourés ou envahis par la tumeur (encore qu'il soit parfois possible d'associer à la résection un pontage vasculaire ou une greffe nerveuse).
• Enfin et bien sûr une très grosse extension dans les parties molles (bien que celle-ci puisse parfois considérablement régresser pendant la chimiothérapie préopératoire : certains patients, candidats à l'amputation lors du diagnostic initial, deviennent réséquables après 2 ou 3 mois de chimiothérapie).
Un cas particulier est celui d'un jeune enfant ayant encore devant lui un important potentiel de croissance en longueur des membres. La résection-reconstruction serait techniquement possible mais le membre sain grandira isolément (il existe des prothèses «allongeables » mais leurs performances sont encore limitées). Lorsque la prévision d'inégalité en fin de croissance est trop importante il faut hélas se résoudre à amputer.

• 2 • Particularités Techniques des Amputations pour Tumeurs.

• A •

Techniquement parlant les amputations pour tumeurs sont souvent parfaitement « banales », conformes aux schémas et instructions des traités de techniques chirurgicales : Seule la désarticulation inter-ilio-abdominale, emportant le membre et son hémi-bassin, est vraiment un très gros chantier chirurgical, volontiers lourd, long et difficile.

En matière d'appareillage, le résultat fonctionnel est d'autant meilleur que l'on a un long moignon. Pour gagner ces quelques centimètres, pour être le plus long possible conservateur, il peut être intéressant d'introduire des variantes chirurgicales. Voici 2 exemples pratiques :

1 • Soit une tumeur de la face postérieure de la racine de la cuisse envahissant le bas de la fesse. Classiquement un moignon de désarticulation de hanche se ferme par un lambeau cutanéo-musculaire postérieur (grand fessier) rabattu vers l'avant. Dans le cas particulier on ne peut conserver ces structures envahies par la tumeur et l'on peut se croire obligé à faire une désarticulation inter-ilio-abdominale. Pour conserver le bassin, on peut quand même s'orienter vers une désarticulation de hanche, mais en technique « inversée » : on sacrifie la fesse ; On ferme avec un lambeau de cuisse antéro-interne, centré sur les gros vaisseaux de la racine du membre, et rabattu vers l'arrière.

2 • Soit une tumeur envahissant la partie basse de la loge antérieure de cuisse. Normalement une amputation de cuisse se ferme par jonction d'une valve postérieure courte et d'une valve antérieure longue venant capitonner, par les chefs du quadriceps, l'extrémité du fémur. En technique classique, devant notre tumeur, il faudrait envisager une amputation au tiers supérieur de cuisse. En inversant les lambeaux (valve antérieure courte, valve postérieure longue) on peut gagner quelques centimètres et terminer avec une amputation du tiers moyen de cuisse.

3 • On peut imaginer presque à l'infini d'autres applications de ce concept des variantes. Rappelons-nous que les traités de techniques sont là pour nous apprendre des principes, et non pour nous fournir des recettes à suivre aveuglément. Lisons-les puis...réfléchissons !

• B • A quelle distance de la tumeur faut-il amputer ?

On enseignait jadis qu'il fallait amputer dans l'os sus-jacent à l'os malade : pour un sarcome du tibia on passait dans le fémur, pour un sarcome du bas fémur on faisait une désarticulation de hanche.
Ces concepts sont abandonnés depuis longtemps : il suffit de passer à quelques centimètres au-dessus du pôle supérieur de la lésion ; l'I.R.M. nous permet de définir assez précisément cette limite. Bien évidement en cas de skip métastase quelques centimètres plus haut que la tumeur-mère c'est à partir du pôle supérieur de la skip-lésion qu'il faut raisonner. La hauteur de cette marge de sécurité dépend :
• De la gravité histologique (on peut passer à 2 cm d'une tumeur de basse malignité ; pour un sarcome de haut grade il est prudent de se donner 4 - 6 cm de marge saine).
• De la netteté des limites tumorales (des limites floues, ou non concordantes d'un type d'imagerie à l'autre, incitent à adopter une plus grande marge).

• 3 • Le Membre Fantôme Douloureux.

Il est bien connu, et d'ailleurs parfaitement « normal », qu'un amputé garde la sensation de présence du membre supprimé. Tant que cette sensation n'est pas douloureuse, il faut expliquer au patient la normalité de ce « membre fantôme simple » et l'inviter à accepter le phénomène.
Ce qui est plus préoccupant c'est l'existence d'un « membre fantôme DOULOUREUX ». L'intensité de la douleur est d'ailleurs variable d'un malade à l'autre, variable dans le temps, largement influencée par le contexte psychologique.
Les grands syndromes douloureux conduisant à la toxicomanie, à l'état dépressif grave, voire au suicide, ont heureusement quasiment disparu depuis que l'on sait traiter, et surtout prévenir, le membre fantôme douloureux.

Les mesures à mettre en oeuvre sont de 3 ordres :
• Précautions techniques peri-opératoires.
• Soins péri-opératoires.
• Contexte psychologique de l'amputation : une amputation mal « proposée », mal acceptée, mal vécue, est sûrement plus sujette qu'une autre aux syndromes douloureux francs et tenaces (nous développerons ce point au cours du paragraphe 4).

• A • Précautions pendant l'acte opératoire.

Les sensations que véhiculent nos nerfs périphériques vers les centres cérébraux se succèdent les une aux autres, la suivante «gommant» la précédente. Quand l'opérateur sectionne un nerf sciatique ou crural, il y a de bonnes raisons de penser que la dernière sensation transmise à l'encéphale n'aura rien d'agréable, et que faute de stimuli ultérieurs elle risque de s'y pérenniser. Il faut donc manipuler avec douceur les troncs nerveux, les couper « haut » pour éviter d'avoir un névrome en zone d'appui du moignon et les infiltrer de novocaïne quelques minutes avant d'en faire la section (même si on est sous anesthésie générale).
Si l'artériole qui accompagne le nerf saigne un peu trop, il ne faut surtout pas en faire l'hémostase par coagulation (imaginez le « souvenir » cérébral que cela pourrait laisser !) : il

est préférable de ne rien faire du tout : quelques minutes plus tard l'hémostase spontanée aura fait son oeuvre.
De même il ne faut pas chercher à enfouir le moignon nerveux dans un corps musculaire (comme cela a pu être proposé) : lors des contractions du muscle le nerf risque d'être inutilement sollicité.

• B • Soins péri-opératoires.

1 • Il n'est pas besoin d'évoquer ici le problème des antalgiques banaux postopératoires : leur prescription va de soi comme dans n'importe quelle intervention chirurgicale.

2 • Faut-il avoir recours aux morphines ?
Pourquoi pas ! Mais là aussi il faut le faire « à la demande » comme pour n'importe quel autre acte opératoire (cela dépend des susceptibilités individuelles à la douleur).

3 • Que penser des anesthésies loco-régionales postopératoires ?
Ce sont sûrement d'excellents adjudants pour passer le cap des premiers jours. On peut avoir recours aux analgésies rachidiennes, aux anesthésies tronculaires (sciatiques, crurales) en laissant en place un fin cathéter pour pouvoir ré-injecter des drogues pendant quelques jours.

4 • Mais l'essentiel en matière de prévention du membre fantôme douloureux nous paraît être le traitement par les psychotropes.
De façon parfaitement empirique nous avons découvert il y a une vingtaine d'années que les psychotropes avaient des vertus « anti-membre-fantôme douloureux ». De façon tout aussi empirique nous avons peu à peu mis au point une sorte de protocole thérapeutique que nous utilisons maintenant préventivement de manière systématique. Ces médicaments agissent probablement de deux manières : • ils ont une action antalgique vraie
• ils modifient (et c'est important) le « vécu » douloureux, par leurs propriétés anxiolytiques, déconnectantes et/ou euphorisantes.

Il semble bon de commencer ce traitement avant l'intervention (de 2 à 8 jours avant), de le poursuivre pendant quelques semaines, de ne l'arrêter que par diminution progressive, et d'être en permanence prêt à modifier les posologies (on augmente tant qu'on contrôle mal la douleur, on diminue doucement quand on est efficace depuis quelque temps ou quand on entraîne trop de somnolence).
Notre schéma usuel de prescription est le suivant :

	Matin	Midi	Soir
Valium	5-10 mg	5-10 mg	10-20 mg
Tofranyl	10-50 mg	10-50 mg	rien
Laroxyl	rien	10-50 mg	20-50 mg

On commence par de petites doses et dans les jours qui suivent on les augmente.
L'Anafranyl peut remplacer le Tofranyl ; ces analeptiques doivent être donnés matin et midi.
Le Laroxyl, plus neuroleptique et somnifère doit être donné en 2ème moitié de journée.
Il n'est pas interdit d'ajouter un somnifère banal ou un peu de Tégretol.
Grâce à cet arsenal médicamenteux les membres fantômes douloureux sont inconstants, souvent fugaces et en tout cas peu intenses. Certains patients restent toutefois tributaires, plus

ou moins à vie, d'un petit traitement d'entretien (c'est assez rare). Rappelons que c'est à l'élément DOULOUREUX du membre fantôme que l'on s'adresse et qu'il serait vain de vouloir faire s'évanouir le fantôme lui-même.

• 4 • Problèmes Psychologiques :

Nous pensons que l'environnement psychologique dans lequel se déroule le sacrifice du membre a une importance capitale pour le vécu de cette nouvelle situation qu'est l'amputation, pour son acceptation, et pour la prévention du syndrome douloureux. Une amputation imposée trop fermement, sans laisser au patient le temps « de se retourner » est probablement une mauvaise chose.

• A • Quand et comment faut-il annoncer au malade la triste vérité ?

Il y a un quart de siècle il était assez usuel de s'y prendre au dernier moment, souvent la veille au soir, parfois même après avoir fait administrer au malade un somnifère. L'idée (bonne intention) était de raccourcir au maximum la période pénible qui sépare l'annonce de la réalisation. Il n'y a en fait probablement rien de pire que cette façon de faire.
Un délai de quelques jours (voire de quelques semaines si les circonstances s'y prêtent, comme dans le cas d'une chimiothérapie première) nous semble absolument nécessaire. Il faut que le patient ait le temps de faire psychologiquement le tour du problème et de trouver « en lui » les ressources d'une adhésion volontaire à ce triste projet. Le mieux est d'éviter de prononcer une phrase à tournure impérative, du genre : « il FAUT vous amputer ».
C'est au contraire avec beaucoup d'humanité, de patience et de douceur qu'il faut tenir des propos du style :
«- Votre maladie est méchante» (il n'est pas nécessaire de prononcer le mot «cancer» car la plupart des gens comprennent à demi-mot, mais si le terme vient de la bouche du patient alors il faut l'utiliser sans gêne).
«- Si nous ne faisons pas les choses correctement votre vie risque d'être en danger. Pour vous donner le maximum de changes de vivre, nous devons envisager de sacrifier votre jambe. C'est une décision si sérieuse que seul vous-même pouvez prendre. C'est tellement important que nous ne devons pas en décider à la légère et en cinq minutes. Réfléchissez à tout cela et nous en reparlerons demain».

Bref il faut faire en sorte que le malade n'ait pas le sentiment qu'on lui impose l'amputation ; il faut qu'il ait l'impression que c'est lui-même qui prend la décision.
Le dialogue ci-dessus n'est bien sûr qu'un raccourci symbolique. Parfois les premiers mots ne seront qu'une amorce, qu'une évocation de la possibilité d'amputer. Ils serviront simplement à sensibiliser le patient. C'est au cours des jours suivants que l'on dévoilera plus clairement le projet.

Il est fondamental que le patient sente que toute notre attention est disponible. Il faut lui offrir la possibilité de nous interroger et de rediscuter autant qu'il le souhaitera («mon bureau est à tel endroit, je suis joignable par téléphone à tels horaires...»).
Lors des dialogues il faut S'ASSEOIR au chevet du malade : cela lui montre que nous entrons dans sa chambre avec tout notre temps ; cela évite la symbolique désagréable du «docteur-debout-pressé» versus «patient-couché-impuissant» ; s'asseoir c'est se mettre «au niveau de l'autre».

• B • Quelles sont les différents modes de réaction du patient ?

Le comportement réactionnel à l'annonce de l'amputation est bien évidemment variable. Schématiquement on peut décrire trois scénari :

1 • L'acceptation facile :
Certains malades semblent n'avoir guère de difficultés à accepter le sacrifice de leur membre. Certains sont même étonnement sereins, donnant l'impression d'un grand courage. Cela correspond parfois à des personnalités «fortes» qui vont bien supporter la suite des événements, mais en fait c'est souvent suspect : une acceptation trop facile se paye volontiers par un état dépressif postopératoire sévère et tenace, voire irrémédiable et définitif.
2 • La révolte et le refus temporaire :
C'est la réaction la plus habituelle et la plus saine. Il faut respecter ce premier temps «violent», rappeler au patient que ce projet n'est qu'une proposition, que c'est en fait à lui de décider, qu'il a effectivement le droit de refuser, qu'on ne fera aucune intervention sans son accord, et qu'on en reparlera dans quelques jours. Il doit réfléchir à deux hypothèses : ne pas être amputé et augmenter les risques de mauvaise évolution, ou bien accepter le sacrifice du membre pour se donner plus de chances de vivre. Au bout de quelques jours, dans au moins 95 % des cas, la réponse est : «Hé bien, Docteur, puisqu'il le faut... ...allons-y».

3 • Le refus ferme et définitif :
C'est exceptionnel. Nous ne l'avons rencontré que 3 ou 4 fois en 25 ans. Ces patients sont décédés. Cela correspond soit à des personnalités trop «frustres» et trop têtues, soit à des patients parfaitement conscients, souvent déjà multi-traités pour leur maladie, qui décident que le moment est maintenant venu de ne plus se battre.

4 • L'âge n'est pas indifférent :
Les difficultés à accepter le sacrifice sont indiscutablement proportionnelles à l'âge : les choses passent souvent mieux chez l'enfant. Il en va de même avec la façon dont le patient vivra son futur statut d'amputé.

• C • Que dire au malade à propos de l'appareillage et du futur mode de vie de l'amputé ?

Le premier objectif doit être d'éviter de leurrer. Faire croire à quelqu'un que la jambe artificielle sera presque aussi bonne qu'une vraie, et qu'il remarchera «comme avant» est une hérésie.
Il faut décrire avec exactitude ce que sera la vie avec l'appareil, et démontrer qu'elle sera certes très différente mais néanmoins possible. Il faut expliquer les contraintes et les servitudes de l'appareil, expliquer le membre fantôme et sa prévention.
Une très bonne initiative préopératoire, lorsque c'est faisable, est de mettre le patient en contact avec le monde des amputés. Deux solutions sont possibles :

1 • Organiser une visite d'une demi-journée au centre d'appareillage.
Le patient pourra discuter avec les médecins, les kinésithérapeutes. Il pourra voir les malades en cours d'appareillage, poser des questions, se rendre compte qu'il n'est pas seul dans cette situation terrible, etc...
2 • Le faire entrer en relation avec un «ex-amputé» :
Cette solution est excellente. Il faut avoir autour de soi un réseau d'anciens opérés, si possible de tous types pour pouvoir trouver quelqu'un de «comparable» quant au niveau d'amputation et aux conditions sociales. Les anciens patients sont formidables : ils sont heureux de pouvoir rendre ce service, ils sont prêts à prendre une ou plusieurs demi-journées sur leur travail pour venir visiter le « candidat » à l'amputation.
Bien souvent se tissent entre eux des liens qui font qu'au-delà de l'acte chirurgical ils resteront en contact.
Cette solidarité entre patients est pour nous une des plus grande satisfaction que nous ayons rencontrée dans une carrière où hélas il faut parfois faire des interventions chirurgicales peu glorieuses, peu gratifiantes... ...et bien souvent sans aucun intérêt technique.

PROTHESE DE HANCHE PERSONNALISEE

TIGES sur mesure obtenues a partir de coupes scanner



PROTHESE DE HANCHE POUR TUMEUR OSSEUSE.

COTYLE SPECIAL SUR MESURE SPECIAL



LE SYSTEME INFORMATIQUE mis au point par notre LABORATOIRE DE RECHERCHE permet de fabriquer une TIGE FEMORALE qui reproduise au mieux la forme du canal médullaire afin d'obtenir un maximum de POINTS DE CONTACT entre la prothèse et l'os cortical et un bon ancrage de cette prothèse dans l'os, assurant ainsi une RECONSTRUCTION TRIDIMENTIONNELLE du canal médullaire auquel s'ajoute le CALCUL DE CONTRAINTES qui s'exercent sur la prothèse et l'os cortical.
La prothèse peut être revêtue d'hydroxyapatite.

PROTHESE TUMORALES.

Prothese pour ressection femorale. 	**Prothèses d'épaule personalisée** 
Prothese pour ressection tibiale. 	

PROTHESE DE CROISSANCE.

Genou.	Femur.

N'hésitez pas à nous demander une documentation plus détaillée.